

Panorama

- 182** Neurodermitis-Schulung wahrscheinlich ab 2004
Kassenleistung ... Tetanus-Impfschutz bei Ulcus-cruris-Patienten ... Pollen mit Botschaften ... Bilddokumente hautnah – Der besondere Fall ... Faltenkorrektur: Analytische Methode identifiziert gefährliches Fremdmaterial ... Drei neue Genloci für Hautkrebs identifiziert

Fortbildung

- 184** **Ambulante Versorgung sekundärer Beinlymphödeme**
Etelka Földi
- 189** **Therapiemanagement von Problemwunden**
S. Noemi Soós
- 194** **Kleine Zoologie der Zecke**
Peter Kimmig
- 200** **Kasuistik**
Pseudolymphom unter dem Bild einer Tbc cutis luposa
Claus W. Meisel

Diagnostik im Bild

- 203** **Knifflige Differenzialdiagnose:**
Problemfall: „Offene Beine“
Frauke Welke-Reichwein

Kongress kompakt

- 208** **Pocken – Milben – Pseudoxanthoma elasticum – Trichoteiomanie**
Bilder aus der Klinik
- 209** **Neues aus der Forschung**
- 210** **Häufiges Rezidiv der Wundrose**
Erysipel erfolgreich therapieren

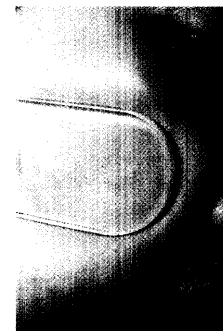


Lymphödeme

In Zeiten knapper Kassen wird die Kenntnis der rationalen Stufendiagnostik bei sekundären Lymphödemem der Beine und ihre individuelle Therapie immer wichtiger.



184



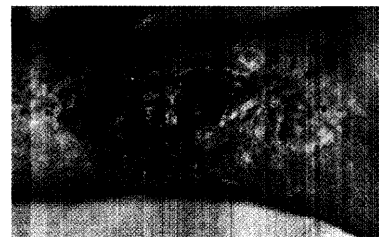Lupus vu garis?

Anamnese und klinisches Bild führten im Falle eines 4-jährigen Mädchens auf den Holzweg: Die Verdachtsdiagnose Tuberculosis cutis luposa konnte nicht bestätigt werden.

200

Diagnostik im Bi d

Differenzialdiagnostisch relevante Erkrankungen, die bei „offenen Beinen“ berücksichtigt werden sollten, sind Thema des Beitrags auf Seite



203

So erreichen Sie uns

Verlagsredaktion
Redaktion hautnah dermatologie
Dr. (Univ. Perugia) Ulrich Schneider
Neumarkter Str. 43
81673 München
Tel: 089/4372-1407; Fax: -1400
Mail: schneider@urban-vogel.de
Internet:
www.hautnah-dermatologie

Bitte beachten

Zu dieser Ausgabe gehören die Beilagen **Kongress Report aktuell**: „Erfolgsmotto der Therapie alternder Gesichtshaut: Früh und sanft beginnen“ und: „Der endogenen Lipidsynthese auf die Sprünge helfen“, sowie heftintegriert **Kongress Report aktuell**: „Gezielte Keratolyse bei Akne vulgaris: Milchsäure bessert Hautzustand bei guter Verträglichkeit“ (S. 222) und: „Tacrolimus auch langfristig sicher und effektiv“ (S. 228).



Unser Online-Tipp

Können Sie sich auch keine Abkürzungen merken? Abhilfe bietet das Internet. Über 75.000 Abkürzungen, Symbole und Akronyme medizinischer Fachbegriffe werden aufgeführt und erklärt unter:

www.medizinische-abkuerzungen.de