

1375 Zu diesem Heft

Aktuelles – kurz berichtet

- 1381 Hämodialyse-Patienten: Häufig stumme Hirninfarkte
- 1381 Notfall-Sklerosierung versus Pharmakotherapie bei Ösophagusvarizenblutung
- 1382 Hyperaktive Blase: Wie effektiv sind Anticholinergika?
- 1382 Ursodeoxycholsäure zur Chemoprävention eines kolorektalen Karzinoms
- 1383 Primärprävention der koronaren Herzerkrankung: Strategien zur Risikoreduktion

Referiert – kommentiert

- 1384 Beeinflusst eine intensivierete Diabetes-Therapie das kardiovaskuläre Risiko?
Kommentar: Multifaktorielle Intervention senkt kardiovaskuläre Ereignisse bei Patienten mit Typ-2-Diabetes

Kongressberichte

- 1385 *Erstes Berliner Symposium „Gender and Cardiovascular Disease“*
Geschlechtsspezifische Unterschiede bei kardiovaskulären Erkrankungen

Hinterfragt – nachgehakt

- 1386 Progerie: Fataler Austausch eines Nukleotids

Originalien

- 1387 Tabak- oder alkohol-attributable stationäre Behandlungen
M. Hanke, U. John

Kasuistiken

- 1391 Pylephlebitis mit Luft im Pfortadersystem. Ungewöhnlicher Fokus bei einem Patienten mit Sepsis
S. Kluge, K. E. Hahn, C. H. Lund, A. Gocht, G. Kreymann

- 1395 Seltene Ursache chronischer Abdominalbeschwerden: Retraktile Mesenteritis
F. Hermann, R. Speich, M. Schneemann

- 1399 Mitomycininduziertes hämolytisch-urämisches Syndrom
G. Zeller, E. Wandel, A. Schwarting

Original articles

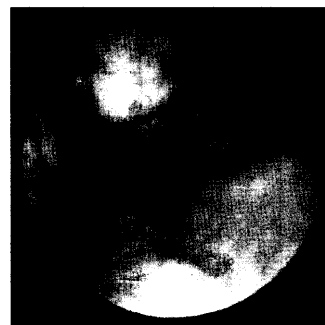
- 1387 Tobacco- or alcohol-attributable inpatient treatment

Case reports

- 1391 Pylephlebitis (septic thrombophlebitis of the portal vein) with portal venous gas: an unusual focus of infection in a patient with septic shock

- 1395 Retractable mesenteritis, a rare cause of chronic abdominal pain – successful treatment with prednisone and progesterone

- 1399 Mitomycin induced hemolytic uremic syndrome



Endoskopisches Bild von Ösophagusvarizen



Intraoperativer Situs mit Blick von kaudal nach kranial: Mesenterielle Fettmasse (Pfeil)