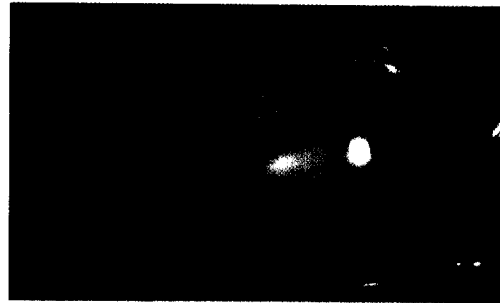


289 Editorial

- 289 Der Ball ist rund: 16. Kongress der DOC
- 290 Für Sie notiert
- 290 Diabetische Retinopathie: Diskussion um Screeningintervalle
- 292 Diffuse lamellare Keratitis: Patienten mit Atopie haben höheres Risiko
- 293 Glaukomatöse Optikusatrophie: Kombination diagnostischer Techniken verbessert Früherkennung
- 294 Traumatische Katarakt nach Nadelverletzung: Visuelles Ergebnis ohne Komplikationen gut
- 295 Praxisseiten
- 297 Recht in der Praxis
- 299 Kongresskalender



Endophthalmitiden traten nur dann auf, wenn sich die Kinder mit Injektionsnadeln verletzt: Seite 294

303 Übersicht

- 303 Evulsio nervi optici nach stumpfem Bulbustrau-  
ma – Fallbericht und Literaturübersicht  
*Hans-Jürgen Buchwald, Peter Otte, Gabriele E. Lang*

**Eine Evulsio nervi optici wird selten beschrieben. Möglicherweise ist sie aber häufiger, weil sie bei stumpfen oder auch perforierenden Bulbusverletzungen, die die optischen Medien trüben, eventuell nicht erkannt wird.**

303 Review

- 303 Evulsion of the Optic Nerve Following Blunt Bulbar  
Trauma – Case Report and Review of Literature  
*Hans-Jürgen Buchwald, Peter Otte, Gabriele E. Lang*

309 Klinische Studien

- 309 Erste Erfahrungen mit dem Zeiss-IOL-Master®:  
ein Vergleich zwischen akustischer Kontaktbio-  
metrie und kontaktfreier optischer Biometrie  
*Claude Gantenbein, Hans Martin Lang,  
Klaus W. Ruprecht, Thomas Georg*

**Der IOL-Master steht für eine sehr präzise Messung der Achsenlänge des Auges, und damit für eine präzisere Berechnung der Stärke der zu implantierenden Intraokularlinse. Die konventionelle akustische Kontaktbiometrie kann in Kombination mit dem Keratometer nach Javal vergleichsweise mit ähnlich guten Resultaten aufwarten.**

309 Clinical Studies

- 309 First Steps with the Zeiss IOLMaster®: A Compari-  
son Between Acoustic Contact Biometry and Non-  
Contact Optical Biometry  
*Claude Gantenbein, Hans Martin Lang,  
Klaus W. Ruprecht, Thomas Georg*