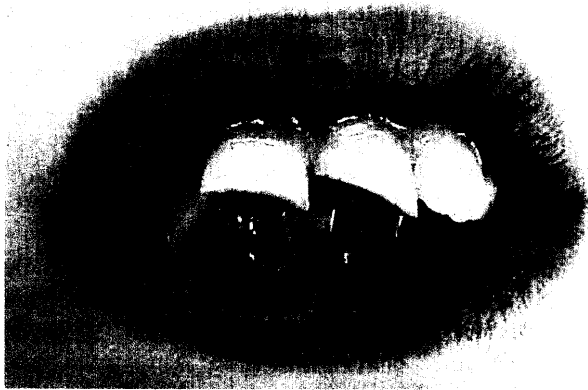
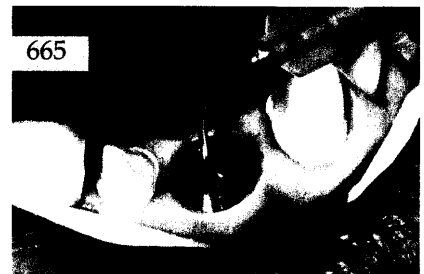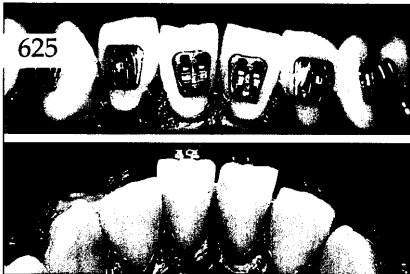


Der interessante Fall

Klaus Lüdwards, Bielefeld
**Versorgung eines komplizierten
 multiplen Frontzahntraumas im
 täglichen Praxisablauf**

Der Beitrag beschreibt die Behandlung eines 10-jährigen Patienten, bei dem ein multiples Frontzahntrauma mit weit eröffneter Pulpa an den Zähnen 12, 11 und 21 bei nicht abgeschlossenem Wurzelwachstum ohne interne Frakturlinien vorlag.



Röntgenologie und Fotografie

Wolfgang Bengel, Bensheim
**Zahnärztliche Fotodokumentation
 mit professionellen digitalen
 Spiegelreflexkameras** 641

Röntgenbild-Atlas:
 Dentogene Kieferhöhlenentzündung
 rechts bei Parodontitis apicalis an den
 Zähnen 16 und 17 655

Zahnheilkunde allgemein

Die dentale Trickkiste:
 Zentrische Schienen mit anteriorer Führung 657

Innovationen

Robert Kalla, Viktoria Kalla, Basel
**Neue Handstück-Mikroluftbläser
 für den Einsatz in der
 minimalinvasiven Therapie** 665

Praxismanagement

Die erfolgreiche Praxis:
 Patienteninformationen – so reduzieren Sie
 Beratungsaufwand 671
 Notfälle in der zahnärztlichen Praxis:
 Weiterführende Notfallmaßnahmen 677
 Abrechnung:
 Operation einer Zyste nach BEMA-Nr. 56 685
 Rechtsfragen:
 Fehler des Steuerberaters führen
 nicht in jedem Fall zum Schadenersatz 687
 Das aktuelle Urteil:
 Anforderungen an die Aufklärung vor
 Reparatur einer Zahnprothese 689
 Steuerrecht:
 Direktversicherung für den mitarbeitenden
 Ehegatten im Jahr 2003 (I) 691

Rubriken

Editorial 587
 Kongresskalender 695
 Impressum 696