

**Kasuistiken**

- 1115 Persistierende polyklonale B-Zell-Lymphozytose  
*U. Schönerrmarck, H. Diem, P. Lohse, W. Samtleben*

**1119 Mediquiz**

**Aktuelle Diagnostik & Therapie**

- 1121 Aktuelle Diagnostik von Intoxikationen  
*M.-A. von Mach*

**Übersichten**

- 1124 Obstruktive Schlafapnoe, autonome Dysfunktion und kardiovaskuläres Risiko  
*U. Koehler, H.F. Becker, V. Gross, T. Penzel, J.H. Peter, C. Vogelmeier*
- 1129 Einsatz niedermolekularer Heparine bei Kunstklappenträgern  
*D. Hering, D. Horstkotte*

**Leserbriefe**

- 1134 Fettleber und Serum-Laktaterhöhung bei einer HIV-Patientin – Ist die Routinebestimmung von Thiamin und Riboflavin während HAART sinnvoll?  
*H.J. Koch, C. Raschka / U. Spengler, J. Rockstroh*

**1135 Forum der Industrie**

**1137 Lehrgänge, Tagungen, Kongresse**

**1138 Vorschau**

**1139 Impressum**

**Case reports**

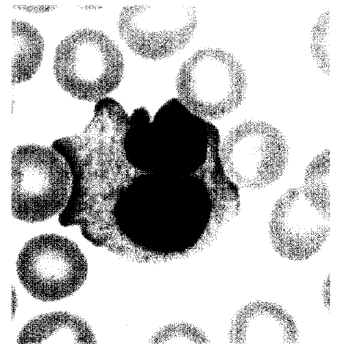
- 1115 Persistent polyclonal B-cell lymphocytosis

**Current diagnosis and treatment**

- 1121 Current diagnosis of intoxications

**Review articles**

- 1124 Obstructive sleep apnea, autonomic dysfunction and cardiovascular risk
- 1129 Role of low-molecular-weight heparins for the anticoagulant treatment of patients with prosthetic heart valves



Große lymphoplasmozytoide Zelle mit bilobuliertem Kern