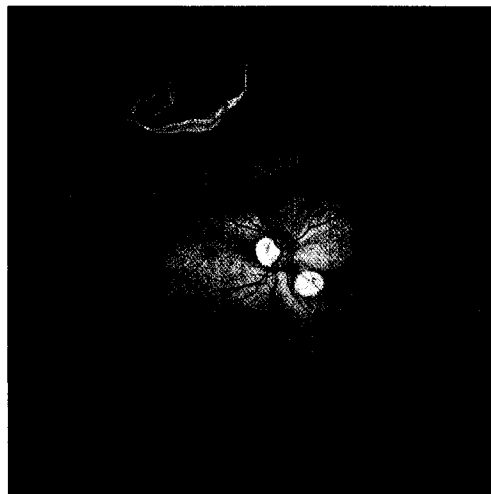


65 Editorial

- 65 Goldenes Kalb und eherne Schlange
- 66 Für Sie notiert
- 66 10-Jahres-Inzidenz und Progression der altersabhängigen Makuladegeneration
- 67 Operation der Netzhautablösung: Gute Ergebnisse auch nach Kapsulotomie
- 67 101. Jahrestagung der DOG
- 68 Retinopathie und Makuladegeneration: Sehschärfe bestimmt Nutzwert einer Behandlung
- 68 Leseranfrage: Löst Pimecrolimus eine ortsferne Herpesreaktion aus?
- 69 Katarakt: Mehr Sicherheit im Straßenverkehr durch Operation?
- 70 Zentrale seröse Chorioretinopathie: Kortikosteroide als Risikofaktor bestätigt
- 71 Praxisseiten
- 74 Recht in der Praxis
- 75 Kongresskalender



Akute Netzhautablösung durch großes Netzhautloch: Seite 67.

79 Vorwort

- 79 Vorträge des 95. Jahreskongresses der Schweizerischen Ophthalmologischen Gesellschaft SOG/SSO Luzern 25.–28. September 2002  
*Daniel Mojon*

80 Instrumente und Geräte

- 80 Simultane digitale ICG- und Fluoresceinvideoangiographie mit dem PC  
*Béla Török*

79 Preface

- 79 Communications of the 95<sup>th</sup> Annual Meeting of the Swiss Society of Ophthalmology SOG/SSO, Lucerne, September 25–28, 2002  
*Daniel Mojon*

80 Tools and Devices

- 80 Simultaneous Digital ICG and Fluorescein Videoangiography with the Personal Computer  
*Béla Török*

Eine neue kostengünstige Methode wurde für die digitale simultane ICG- und Fluoresceinvideoangiographie entwickelt. Mittels SLO und Personalcomputer konnte die choroidale und retinale Zirkulation gleichzeitig mit bestmöglicher Qualität aufgenommen und analysiert werden.