

IN|FO NEUROLOGIE & PSYCHIATRIE

FORTBILDUNG

- 38 CME-Fortbildung Neurologie**
 Medikamentöser Fortschritt kritisch hinterfragt: Sind die neuen Antiepileptika den traditionellen überlegen?
A. Hufnagel, Essen
- Kasuistik und CME-Fragen: Mit einem Fieberkrampf begann es
- 44 CME-Fortbildung Psychiatrie**
 Wahnhafte Depression – eine vernachlässigte Sonderform. „Zweizügelbehandlung“ aussichtsreich
M. Adli, M. Bauer, Berlin
- Kasuistik und CME-Fragen: Alte Dame im zunehmenden Stimmungstief
- 54 Der Interdisziplinäre Fall**
 Hautknoten und braune Flecken
H. S. Fießl, Haar

Wie gefällt Ihnen die neue InFo Neurologie & Psychiatrie? Schreiben Sie uns!

Redaktion InFo Neurologie & Psychiatrie
 Urban & Vogel Verlag,
 Neumarkterstr. 43, D-81673 München,
 E-Mail: Einecke@urban-vogel.de



AKTUELL

- 57 Restless-legs-Syndrom**
 Diskussion der medikamentösen Therapieoptionen
T. Tings, C. Trenkwalder, Göttingen
- 62 Kongressberichte**
 Die Schizophrenie erkennen, bevor sie ausbricht
 Psychisch kranke Kinder und Jugendliche – das sind die Warnzeichen: auffällig „ungezogen“ oder viel zu „brav“
 Posttraumatische Belastungsstörung: Intervenieren Sie rechtzeitig – aber nicht zu früh!
 Cannabis- und Alkoholabusus: Trigger für die Schizophrenie
 Therapeutische Allianz gefordert: Mehr Mitsprache für die Patienten
 Deutsche Alzheimergesellschaft zu den Qualitätsstandards: Versorgungslücken auf allen Ebenen

RUBRIKEN

- 52** CME-Kongress-Kalender
71 Berichte von Symposien der Pharmaindustrie
77 Impressum

38




Abb.: Phototake/Mauritius

Im vergangenen Jahrzehnt wurde die Palette der Antiepileptika erheblich erweitert. A. Hufnagel, Essen, hat Ihren Stellenwert kritisch geprüft.

44



Quelle: Science Photo Library/Focus

Wie behandeln Sie eine wahnhafte Depression? M. Adli und M. Bauer, Berlin, zeigen die Vorzüge der Zweizügelbehandlung auf. Auch hier können Sie CME-Punkte sammeln.

54

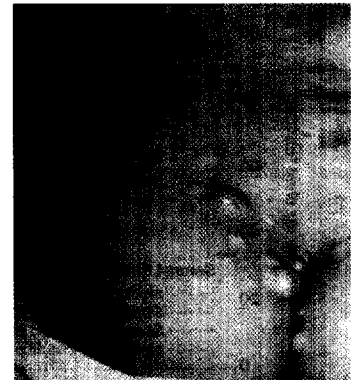

Abb.: H. S. Fießl

Ihnen wird eine 36-jährige Frau mit schmerzlosen Hautknoten und bräunlichen Hautflecken überwiesen. Ein typischer Fall für eine interdisziplinäre Zusammenarbeit.