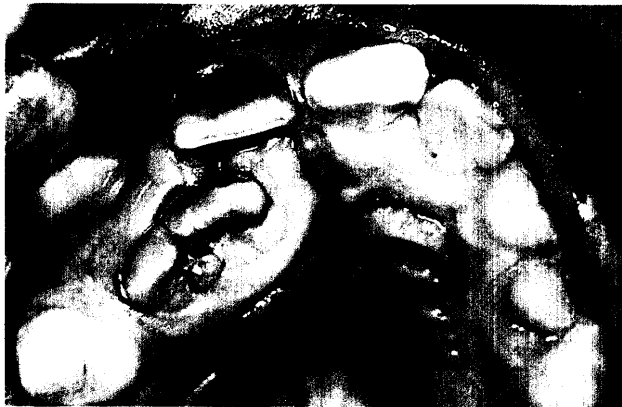

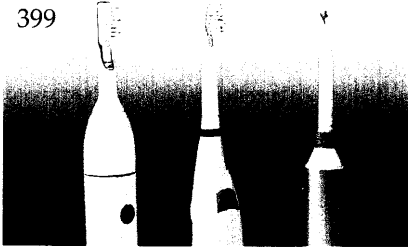


Der interessante Fall

Jozo Šutalo, Zrinka Tarle, Zagreb, Kroatien
**Kompositrestaurationen bei Frakturen,
 Fehlstellungen und Fehlbildungen im
 Frontzahnbereich – Sechs Fallberichte**

Der Beitrag stellt eine Reihe von Patientenfällen vor, die trotz starken traumatisch bedingten Substanzverlustes oder ausgeprägter morphologischer bzw. struktureller Fehlbildung erfolgreich mit Hilfe der direkten adhäsiven Kompositstechnik versorgt wurden.

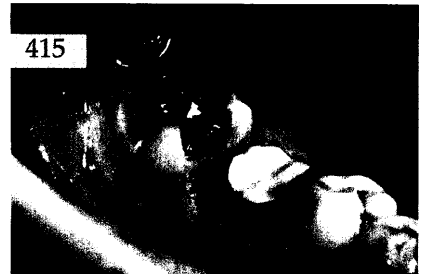399



409



415



Röntgenologie und Fotografie

Röntgenbild-Atlas:
 Dysplastische Weisheitszähne nach
 Strahlentherapie 407

Zahnheilkunde allgemein

Paul B. Feinmann, Genf, Schweiz
Instrumentenhaltung und Handgelenke
 Wie man Schmerzen vermeiden kann 409

Innovationen

Anton Griesbeck, Pfronten/Allgäu
**Transfer von anatomischen und
 funktionellen Registraten in den
 Präzisions-Vertikulator**
 Eine modifizierte FGP-Methode 415

Praxismanagement

Die erfolgreiche Praxis:
 Modernes Personalmanagement in der
 Zahnarztpraxis
 Teil 2: Die Personaladministration 423
 Notfälle in der zahnärztlichen Praxis:
 Der Atemstillstand 429
 Abrechnung:
 Digitales Röntgen in der GKV 435
 Rechtsfragen:
 Neuregelung bei Nebenjobs ab April 2003 437
 Das aktuelle Urteil:
 Verzögerte chirurgische Wundrevision bei
 Abszess nach Osteotomie 439
 Steuerrecht:
 Vorsicht bei Bauherrenmodellen (III) 443

Rubriken

Editorial 351
 Neue Produkte/Pressemitteilungen 447
 Kongresskalender 451
 Impressum 452