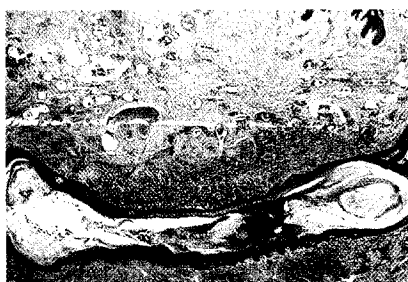


Der Hautarzt



Die Acne inversa ist ein chronisch-rezidivierende eitrige Entzündung der Haut, die sich v.a. in den intertriginösen Arealen manifestiert. Im Spätstadium imponieren Knoten, Abszesse und ausgedehnte abszedierende Fistelgänge mit Narbenbildung. Auf den Seiten 173 ff. können Sie sich zum Thema Acne inversa fortbilden.

Leitthema Main topic

Redaktion: A. Kapp · Th. Werfel

T. Schäfer · K. Breuer

Epidemiologie von Nahrungsmittelallergien

112

Epidemiology of Food Allergies

K. Breuer · A. Kapp · T. Werfel

Die Bedeutung der Nahrungsmittelallergie bei Patienten mit atopischer Dermatitis

121

The impact of food allergy in patients with atopic dermatitis

J. Kleine-Tebbe · D. A. Herold

Kreuzreaktive Allergencluster bei pollenassoziierter Nahrungsmittelallergie

130

Cross-reactive allergen clusters in pollen-associated food allergy

M. Maurer · A. Hanau · M. Metz · M. Magerl · P. Staubach

Relevanz von Nahrungsmittelallergien und -intoleranzreaktionen als Ursachen von Urtikaria

138

Relevance of food allergies and intolerance reactions as causes of urticaria

Übersichten Review articles

H. M. Ockenfels · W. Lisch

Übersicht zu Interferon-Nebenwirkungen am Auge bei adjuvanter Melanomtherapie

144

Ocular complications of adjuvant interferon therapy for malignant melanoma: a review

T. Ruzicka · J. Evers

Langerhanszell-Histiozytose. Klinische Verlaufsformen und Therapie

148

Clinical course and therapy of Langerhans cell histiocytosis in children and adults

Originalien Original articles

M. Braun-Falco · C. Schnopp · D. Abeck

Vesikulöse Veränderungen in palmoplantarer Lokalisation im Kindesalter

156

Palmoplantar vesicular lesions in childhood

Kasuistiken Case reports

R. Blum · H.-P. Baum · J. M. Pönnighaus · L. Kowalzik

Sarkoidale allergische Kontaktdermatitis auf Palladium nach Ohrpiercing

160

Sarcoidal allergic contact dermatitis due to palladium following ear piercing

G. Stinco · E. Quinkenstein · V. De Francesco · A. Frattasio · P. Patrone

Komplikationen bei Pseudoainhum

163

Complications of pseudoainhum

Dermatologie in Kunst und Geschichte Dermatology in art and history

T. Bogenrieder · W. Stolz

Aus der Neuen Welt. Louis A. Duhring und die Dermatitis herpetiformis

167

From the New World. Louis A. Duhring and Dermatitis Herpetiformis