

ÄRZTLICH PRA

Dienstag, 25. März 2003 • 55. Jahrgang, Nr. 24

NEU

ZB MED

Olmotec®
Olmesartanmedoxomil

von **SANKYO**

Mehr Aufsicht in die Melanom-Diagnostik

Die Aufsichtmikroskopie verdächtiger Nävi stellt – Regel – die zweite Säule der Melanom-Basisdiagnostik dar. Die Dignität eines Pigmentmals, ist die 20-Hertz-Sonographie. Mikrometastasen aufspüren lassen und was sich in...

PRAXISAKTUELL

Drehbuch für den Seuchenfall

SARS, Lassa-Fieber, Ebola? Fliegt an Bord die Seuche mit, ruft dies Sicherheits-Experten auf den Plan – aber auf welchen? Ein einheitliches Drehbuch steht noch aus → 6

PRAXISMEDIZIN

Lauf-Tipps vom Europameister

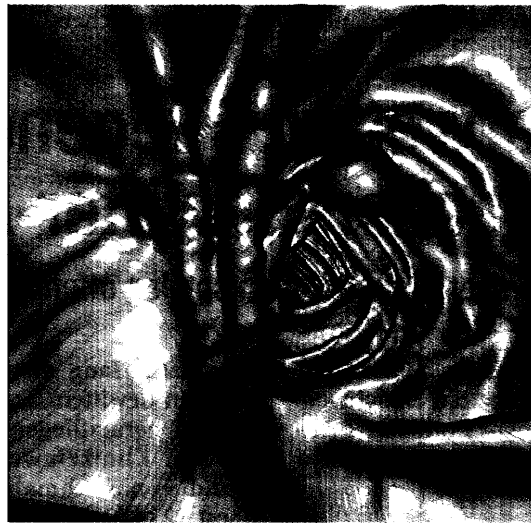
Jogger sollten öfter mal barfuß laufen, rät der Orthopäde und ehemalige Europameister im 5000-Meter-Lauf, Dr. Thomas Wessinghage. Das fördert gesunden Laufstil → 14

PRAXISWIRTSCHAFT

Musterhaftes Marketing

Läuft der Praxisbetrieb perfekt, spart dies Geld und wird von Patienten geschätzt. Wissenswertes zu Dienstleistungen, Kostenmanagement und Kommunikationsverhalten → 18

Virtueller Blick in den Darm



DÜSSELDORF (rö) – Darm-Screening ohne belastende Skopie – dieser Traum könnte in absehbarer Zeit erfüllt werden. Ein leistungsstarker Spiral-Computertomograph macht Schichtaufnahmen des Abdomens, und eine geklügelte Software liefert komplizierte Berechnungen. Bilder aus dem Inneren des Darms (linke Abbildung: Darm ohne Tumor; rechts: Tumor-bedingte Signale). Am Universitätsklinikum Düsseldorf arbeiten Wissenschaftler mit Hochdruck daran, die Technologie zu optimieren. Mehr über den aktuellen Stand der Entwicklung lesen Sie auf Seite