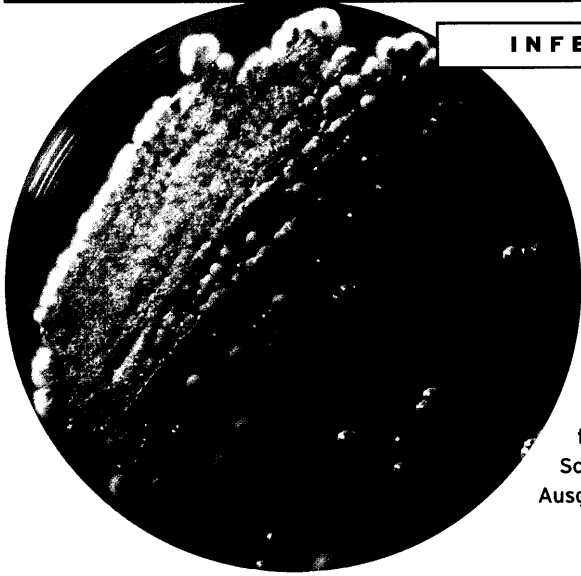

Candida albicans und humane Papillomaviren sind häufige Besucher in der gynäkologischen Praxis. Tipps zu Diagnostik und Therapie urogenitaler Infektionen finden Sie im Schwerpunkt dieser Ausgabe

ab Seite **26**

Genitalwarzen

- Immunmodulatoren und Laser gegen HPV26
- Von der Genitalwarze zum Zervixkarzinom28

Herpes simplex

- In der Schwangerschaft: klinische Symptome täuschen29

Chronische Vaginalmykosen

- Reinfektionsherde konsequent sanieren30

Antibiotika-Therapie

- Welche Substanzen Sie Schwangeren verordnen können34

Sextourismus

- HIV-Risiko in beliebten Reiseländern unterschätzt36

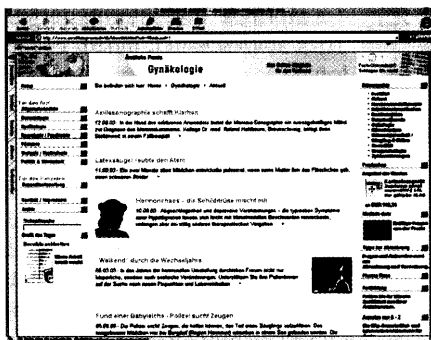
Infektionsschutzgesetz

- Konsequenzen für die Praxis39

ÄP-Service

- Fachbücher, Patienten-Ratgeber und Internet-Adressen40

Titelbild: Immunzelle unter dem Elektronenmikroskop



Täglich aktuelle Meldungen aus dem Fachbereich Gynäkologie finden Sie auf unserer Homepage unter www.aerztlichepraxis.de

Fotos: Hohlbaum, Tietz; Archiv Titelbild: Archiv

Plastulen[®]N

**Wirkstoff:
102 mg Eisen,
0,5 mg Folsäure**