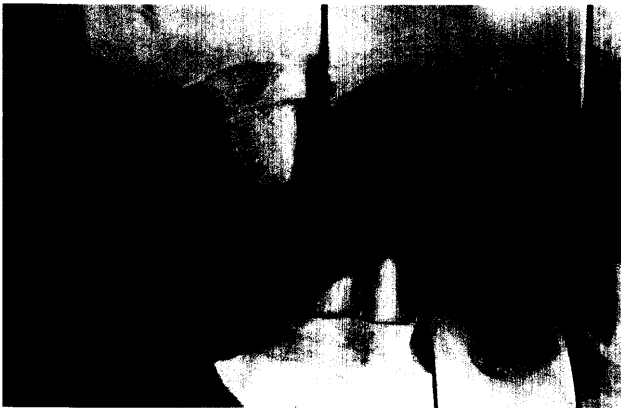
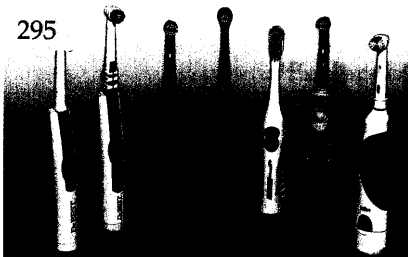




Der interessante Fall

Ch. E. Besimo, Brunnen, Schweiz
 Hans-Peter Rohner, Jona, Schweiz
**Prothetische Rehabilitation bei iatrogenen
 Funktionsbeschwerden des Kauorgans**

Anhand eines Fallbeispiels wird die komplexe prothetische Rehabilitation bei iatrogenen Funktionsbeschwerden des Kauorgans beschrieben. Die Nutzung der biologischen Antwort auf die Vorbehandlung als wichtiges Entscheidungskriterium für die definitive rekonstruktive Planung ist das zentrale Thema dieser Arbeit.



Röntgenologie und Fotografie

Röntgenbild-Atlas:
 Parodontitis apicalis am Zahn 25 mit
 Schleimhautreaktion der Kieferhöhle 303

Innovationen

Till N. Göhring, Zürich, Schweiz
**Adhäsive Inlaybrücken aus glasfaser-
 verstärktem, mikrogefülltem Komposit**
 Erste Resultate der klinischen
 Untersuchung nach 12 Monaten 305

Praxismanagement

Katrin Rinke, Karlstein am Main
**Problempatienten? –
 Herausforderungen!** 317

Das aktuelle Interview:
 Die digitale Praxis 322

Die erfolgreiche Praxis:
 Modernes Personalmanagement in der
 Zahnarztpraxis
 Teil 1: Die Personalvergütung 325
 Notfälle in der zahnärztlichen Praxis:
 Lagerung des bewusstlosen Patienten 329
 Abrechnung:
 Änderung der Krankenversichertenkarte
 ab 1.1.2003 335
 Rechtsfragen:
 Gebührenpflicht vor den Sozialgerichten
 jetzt auch für Ärzte und Zahnärzte 337
 Das aktuelle Urteil:
 Kontrollpflichten nach Wurzelkanalfüllung
 Kein Schadenersatz bei folgenlosem
 grobem Behandlungsfehler 339
 Steuerrecht:
 Vorsicht bei Bauherrenmodellen (II) 341

Rubriken

Editorial 235
 Kongresskalender 343
 Impressum 344