

409 Zu diesem Heft

Aktuelles – kurz berichtet

- 415 Karotisstenose: Wann ist die Endarteriektomie indiziert?
- 415 Pulmonalkatheter: Keine Verbesserung für ältere chirurgische Risikopatienten
- 416 Herzinsuffizienz: Die Überlebensraten steigen
- 416 6-Mercaptopurin: Einnahme auch bei Schwangerschaft
- 417 Zusammenhänge erhärtet: Cannabis kann Schizophrenie und Depression auslösen

Referiert – kommentiert

- 418 CRP und LDL als Prädiktoren kardiovaskulärer Erkrankungen
Kommentar: C-reaktives Protein und LDL-Cholesterin als Risikoprädiktoren in der Primärprävention kardiovaskulärer Ereignisse

Hinterfragt – nachgehakt

- 419 Palliativmedizin in Deutschland

Serie | Prävention

- 421 Prävention der Demenzen: Stand der Dinge

Originalien

- 425 Erfassung von Fehl- und Mangelernährung kranker Senioren in Akutkliniken
H. Eisenlohr

Kasuistiken

- 429 Synkope mit Asystolie bei einer 30-jährigen Patientin
K. Lottermoser, C. Grohé, H. Omran, P. Walger
- 432 Beruflich erworbene Tuberkuloseerkrankung bei einer Verwaltungsangestellten. Gutachterliche Aspekte
K. Schmid, C. Schoerner, H. Drexler

Original articles

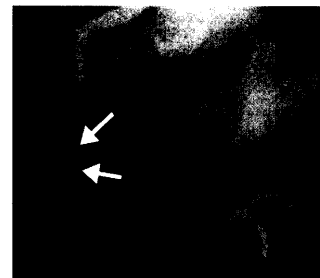
- 425 Identification of wrong or inadequate nutrition of elderly patients in acute-admissions hospitals

Case reports

- 429 Syncope with cardiac arrest in a 30-year-old woman
- 432 Occupationally acquired tuberculosis in an administrative assistant: aspects of an expert report



Hochgradige Stenose im Abgang der A. carotis interna



Koronarangiografie: Koronare Fistel zwischen rechter Koronararterie und rechtem Ventrikel