

467 Zu diesem Heft

Aktuelles – kurz berichtet

- 473 Leberbezogene Mortalität bei HIV-1 und Hepatitis-B-Koinfektion
- 473 Lungenkrebs: Früherkennung durch Spiral-CT nicht effektiv
- 474 Appendizitis: Akuter Harnverhalt als seltenes, aber wichtiges Symptom des älteren Patienten
- 474 Schützen Antiphlogistika vor einem Ösophaguskarzinom?
- 476 Verdacht auf Lungenembolie: Wann muss antikoaguliert werden?
- 476 Neuer Marker für ANCA-assoziierte Vaskulitiden

Hinterfragt – nachgehakt

- 478 Neue Arzneiformen für Protein-Therapeutika: Das Ende der Spritze?

Serie | Infektionskrankheiten

- 479 Melioidose: eine Erkrankung auf dem Vormarsch

480 Personalia

Originalien

- 481 Cholangioskopie nach erfolgreicher Therapie einer komplizierten Choledocholithiasis. Ist steinfrei wirklich steinfrei?
U. Weickert, R. Jakobs, M. Hahne, A. Eickhoff, D. Schilling, J.F. Riemann

Kurze Mitteilungen

- 485 Kontrolle des systolischen Blutdrucks in der VALUE-Studie nach 12 Monaten
R.E. Schmieder, R. Handrock und die VALUE-Studienärzte

Kasuistiken

- 487 Erythema exsudativum multiforme mit Übergang in eine toxische epidermale Nekrolyse nach Einnahme von Aceclofenac (Beofenac®)
C. Ludwig, T. Brinkmeier, P.J. Frosch

- 491 Mediquiz

Original articles

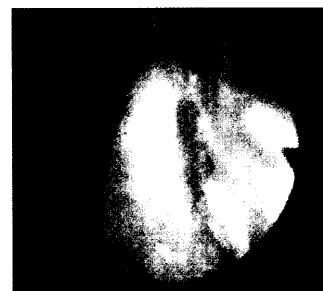
- 481 Cholangioscopy for possible retained bile duct stone fragments after successful treatment of complicated choledocholithiasis

Short reports


- 485 Controls of systolic blood pressure in the VALUE trial after 12 months

Case reports

- 487 Erythema multiforme exudativum with transition to toxic epidermal necrolysis after taking aceclofenac (Beofenac®)



Bronchoskopischer Nachweis eines submukös wachsenden Tumors



Flächige Epidermolyse im Bereich der Thenarregion