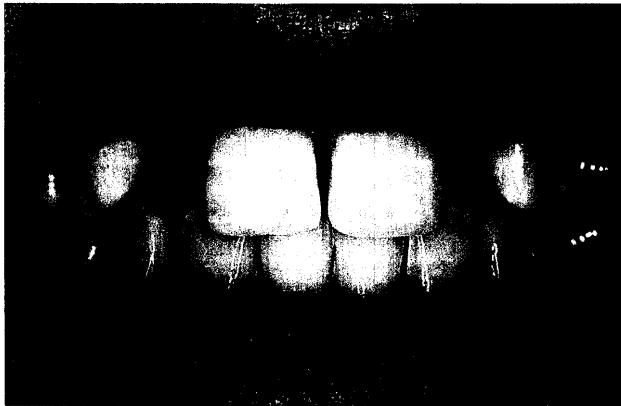

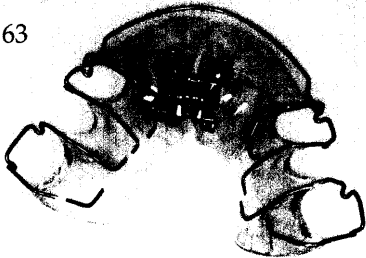
Der interessante Fall

Stefan Ries, Würzburg

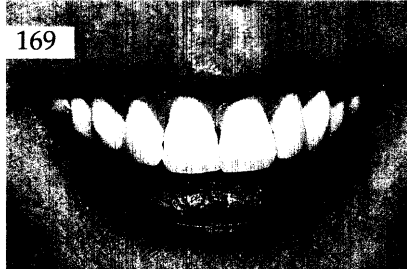Versorgung einer jugendlichen Patientin mit Hilfe vollkeramischer Adhäsivbrücken
Ein Fallbericht

Anhand einer Falldokumentation wird die Versorgung einer jugendlichen Patientin mit Nichtanlagen im Bereich der lateralen oberen Inzisivi mit Hilfe vollkeramischer Adhäsivbrücken unter besonderer Berücksichtigung der gingivalen Komponente vorgestellt.

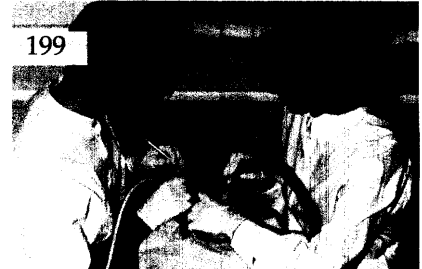163



169



199



Aktuelle Materialkunde

Martin Rosentritt, Michael Behr,
Sabine Schultz, Gerhard Handel, Regensburg
Drei-Medien-Verschleiß von Füllungskompositen 181

Das aktuelle Interview:
Zahnärztliche Werkstoffkunde heute 186

Zahnheilkunde allgemein

Rezension:
Anatomie der Zähne und des
kraniofazialen Systems
(mit integriertem Tester) 189

Innovationen

Wolfram Olschowsky, Behringern
Kronenlose Brücken auf Zirkoniumoxidkeramikankern 191

Praxismanagement

Die dentale Trickkiste:
Ergonomie in der Praxis
Teil 2: Die Arbeitsweise des Zahnarztes 199
Notfälle in der zahnärztlichen Praxis:
Die Bewusstlosigkeit – ein häufig nicht
erkannter Notfall 209
Abrechnung:
Eröffnung eines Abszesses nach den
BEMA-Nrn. Ä161 und Ä164 215
Rechtsfragen:
Arztbesuche während der Arbeitszeit 217
Das aktuelle Urteil:
Zur Indikation implantatgestützter
Prothetik 219
Steuerrecht:
Vorsicht bei Bauherrenmodellen (I) 221

Rubriken

Editorial 123
Kongresskalender 225
Impressum 226