

In diesem Monat

Lautanalyse- und Lautdifferenzierungsleistung für Lese-Rechtschreib-Störung bedeutsam


Altersbezogene Normierung fehlt noch

L. Möhring ... 83

Akustikusneurinom im Kindesalter

Bei einseitiger progredienter Hörstörung bedenken

G. Massinger ... 92



Druckgefühl im Ohr

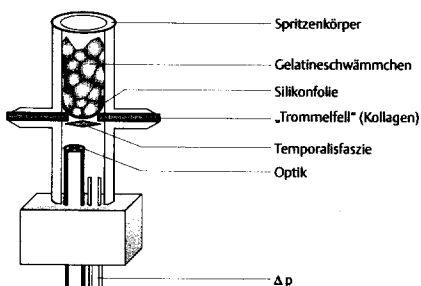
Hydrops auch ohne Schwindelsymptome wahrscheinlich

E. Goßow-Müller-Hohenstein ... 97

Wann sollte der erste Valsalvaversuch nach Tympanoplastik erfolgen?

Ergebnisse an 22 Patienten und einem Modell

A. Dörrie ... 102



Naphazolinintoxikation – Was tun?

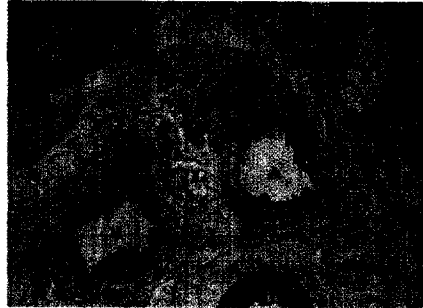Auch bei topischer Anwendung möglich

S. Wenzel ... 105

Nachweis von Neuropeptid Y in der Nasenschleimhaut

Zukünftige Beeinflussung dieses Vaso-konstriktors auch therapeutisch nutzbar?

St. Knipping ... 109



Bei endonasaler Duraplastik Antibiotikum obligat?

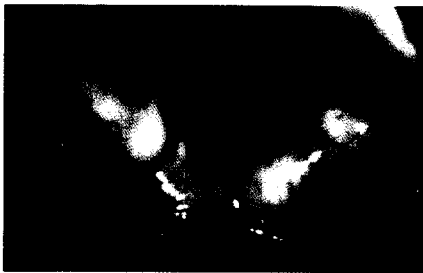Prophylaxe nicht zwingend erforderlich

R. K. Weber ... 114

Gastroösophagealer Reflux

Eine Bestandsaufnahme

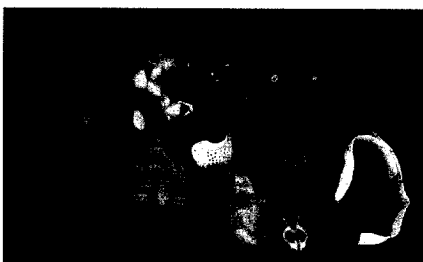W. J. Issing ... 118



Therapie der velopharyngealen Insuffizienz

Behandlung einer Komplikation nach UPPP


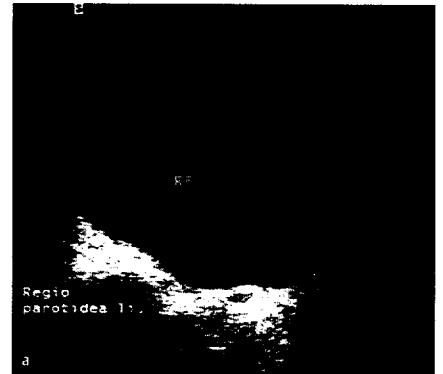
R. Magritz ... 123



Kontrastverstärkungssoftware im Ultraschall

Erste klinische Erfahrungen

C. Kothe ... 127



Ultraschallskalpellanwendung beim Rhinophym

Ein Erfahrungsbericht

F. U. Metternich ... 132



Was meinen Sie? – Der interessante Fall
Differenzialdiagnose der Zungenschwellung

R. Hausmann ... 138