

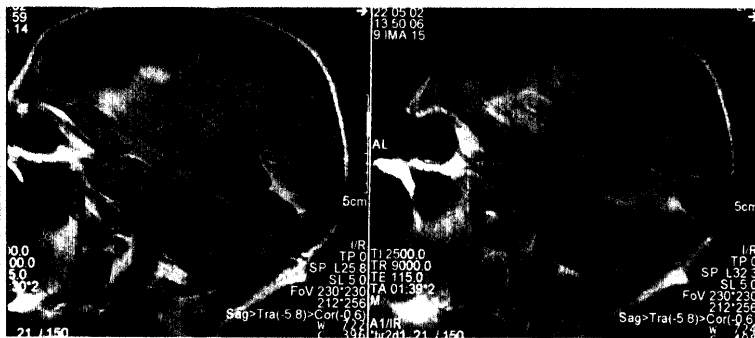Foto: Arteria Photography

## Erkennen Sie eine TIA? 35

Ein Patient berichtet Ihnen, er habe plötzlich Sprachstörungen gehabt und ihm sei schwindlig gewesen. Bei der Untersuchung ist aber wieder alles in Ordnung. Wie Sie diese Warnzeichen richtig einordnen, steht im Schwerpunkt.

## Fremdkörper verschluckt

# 45

Die meisten verschluckten Fremdkörper verlassen zwar den Gastrointestinaltrakt auf natürlichem Weg, doch bei toxischen Gegenständen wie Knopfzellen sollten Sie unverzüglich eine Endoskopie veranlassen. Mehr zum Vorgehen im Einzelfall lesen Sie in unserem Notfallseminar.

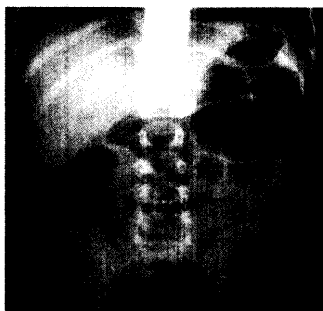

Foto: M. Scheurlen

# MMW

Fortschritte der Medizin

### Notfall-Seminar

- 45 Verschluckter Fremdkörper – wann ein echter Notfall?  
Von M. Scheurlen, Würzburg

- 50 Radiosynoviorthese bei aktivierter Arthrose  
Übersicht von R. Klett, Gießen

- MMW-Seminar Bluthochdruck  
53 Die isolierte systolische Hypertonie  
Von M. van der Giet et al., Berlin

- 57 Diagnose-Quiz  
Tumorverdacht bei älterer Patientin  
Von P. Stiefelhagen, Hachenburg

### UNTERNEHMEN ARZTPRAXIS

- 59 Ärzteprotest: Und warum haben Sie sich verkleidet?
- 60 Standpunkt  
Die Betrügermasche der Kassen
- 60 KBV legt neues Konzept vor  
Weniger Honorar für schlechte Ärzte
- 60 Müssen Hausärzte tagelang gegen Pocken impfen?
- 61 Wie hätten Sie geurteilt?  
Hausarzt hat Verhältnis mit Patientin, Krankenakten sind verschwunden

### RUBRIKEN

- 57 Impressum  
62 Pharmaforum  
65 Insel

### BEILAGE

Kongress Report: Depression – Pflanzliche Arzneimittel sind oft die bessere Alternative

### CONTENTS IN ENGLISH

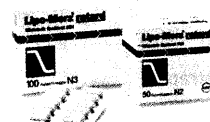
MMW-Fortschritte der Medizin Articles in German – Abstracts in German and English Vol. 145 · No. 7 · February 13 2003	
H.-C. DIENER Suspected TIA and Stroke. Four Questions Decide the Fate of the Patient	73
P. LIMBOURG Vitamins, Statines, ACE-Inhibitors. What Really Protects against Stroke?	74
R. L. HABERL Transient Ischemic Attacks – Harbingers of Stroke	78

P. LIMBOURG Drug Therapy in the Stroke Unit	81
M. SCHEURLEN Acute Emergencies: Ingestion of Foreign Bodies	83
R. KLETT ET AL. Radiosynoviorthesis – a Therapeutic Approach to Arthrosis	88
M. VAN DER GIET, W. ZIDEK Isolated Systolic Hypertension Needs to be Revisited	91



Hypertriglyceridämie beim Typ 2-Diabetiker.

Frühzeitig  
die Weichen  
richtig stellen.



**Lipo-Merz® retard**

Etofibrat. Von Beginn an.  
Weitere Informationen unter [www.merz.de](http://www.merz.de)

