


## Angioödeme

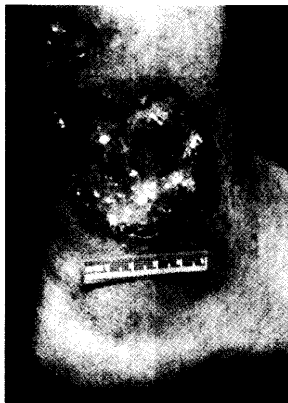

Eine korrekte Diagnose beispielsweise von hereditären Angioödemem kann häufig unnötige Eingriffe vermeiden. Über Details informiert Sie der Kongressbericht.

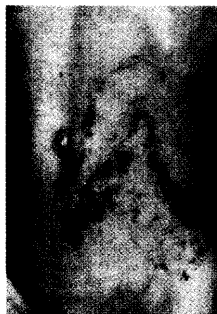
**32**

## Pyoderma gangraenosum

Unter dem Stichwort „Pyoderma gangraenosum“ wurden in einer Studie 767 Publikationen auf mögliche Fehldiagnosen durchforstet – einschließlich 240 eigener Fälle. Die Ergebnisse sprechen für eine sorgfältigere Abklärung der Erkrankung.



**39**



## Quiz

Erkennen Sie diese streifenförmigen Dermatosen der Haut?

**47**

## Kongress kompakt

- 32 **Differenzialdiagnostische Herausforderung**  
Den Ursachen des Angioödems auf der Spur
- 33 **Kostendämpfung**  
Therapie und Pharmakoökonomie des Ulcus cruris
- 34 **Hoffnung für therapeutische Problemfälle**  
Behandlungsspektrum der Neurodermitis erweitert

## Journal Club

- 35 **Wirksame orale Therapie gegen Erysipel – auch First-Line?**  
**Syphilis: Neue Strategien gegen ein altes Problem**
- 36 **Botulinumtoxin gegen Dyshidrose?**  
**Morbus Raynaud**  
**Kein Zusammenhang zwischen MMR-Vakzinierung und Autismus**
- 39 **Schnellere Heilung durch Arnika?**  
**Häufige Fehldiagnose: Pyoderma gangraenosum**
- 40 **Madige Zeiten für chronische Ulzera**  
**Dermatitis der Füße: Sind die Schuhe schuld?**

## Praxismanagement

- 42 **Sozialhilfeempfänger ohne Schein – Behandlung ehrenvoll aber risikoreich**

## Titelbild



Foto: au, TomatoVft, Merck KGaA

Die Suche nach den Auslösern einer chronischen Urtikaria stellt erhebliche Ansprüche an die Geduld und auch Überzeugungskraft des behandelnden Arztes. Besonders die erforderlichen Ausschlussdiäten stellen Arzt wie Patient auf die Probe.

## Weitere Rubriken

- 23 **Termine**
- 30 **Quizauflösung aus hautnah dermatologie 6/2002**  
**Leserbrief**
- 43 **Impressum / Hinweise für Autoren**
- 44 **Pharma-News / kurz gemeldet**
- 47 **Quiz**