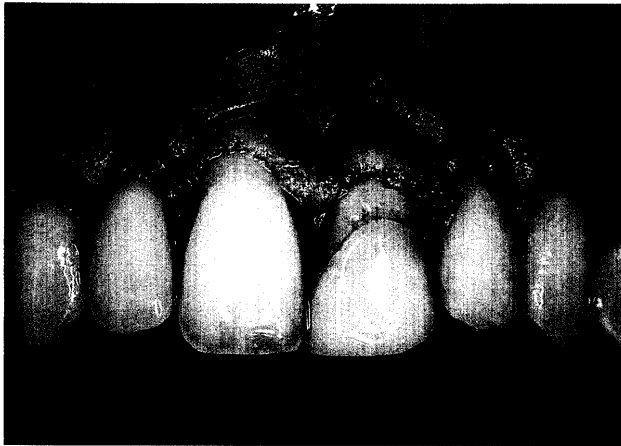
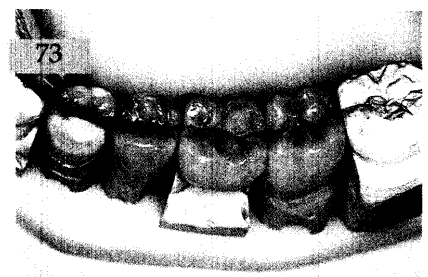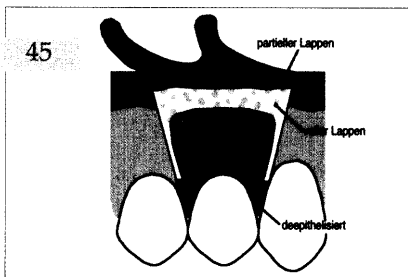




Der interessante Fall

Christian Hannig, Heiko Visser, Göttingen
Neuversorgung eines hypoplastischen Zahnes 21 mit einem Keramikveneer nach chirurgischer Kronenverlängerung – Ein Fallbericht

Dargestellt wird die Neuversorgung eines hypoplastischen Zapfenzahnes 21, der einen im Vergleich zu Zahn 11 weiter koronal liegenden Gingivaverlauf aufwies. Die asymmetrischen parodontalen Verhältnisse wurden durch eine chirurgische Kronenverlängerung in einem zweizeitigen Vorgehen korrigiert.



Aktuelle Materialkunde

Jakob Wirz, Fredy Schmidli,
 Heiner Bieli, Basel
Neue Elastomere mit optimierten Eigenschaften 59

Zahnheilkunde allgemein

Das aktuelle Interview:
 Zahnheilkunde in Großbritannien 70

Innovationen

Andree Piwowarczyk, Peter Ottl,
 Hans-Christoph Lauer, Frankfurt/Main
 Timo Kuretzky, Seefeld
LAVA – ein innovatives Vollkeramiksystem 73

Praxismanagement

Die dentale Trickkiste:
 Ergonomie in der Praxis
 Teil 1: Der Arbeitsplatz des Zahnarztes 83
 Notfälle in der zahnärztlichen Praxis:
 Die Ohnmacht – Zwischenfall oder Notfall? 93
 Abrechnung:
 Verordnung von Heilmitteln in der GKV 99
 Rechtsfragen:
 Immer wieder zur Winterzeit: Probleme mit der
 Räum- und Streupflicht 101
 Das aktuelle Urteil:
 Aufklärung in der Implantologie 103
 Steuerrecht:
 Wann werden Spenden vom Finanzamt
 anerkannt? 105

Rubriken

Editorial 3
 Neue Produkte 107
 Kongresskalender 113
 Impressum 114
 Richtlinien für die Autoren 117