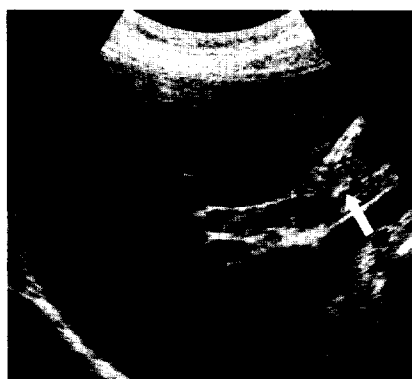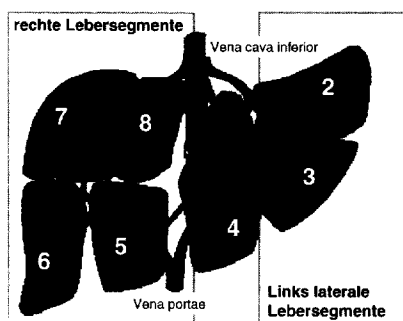




Die Sonographie einer 31-jährigen Patientin mit Oberbauchschmerzen zeigt einen mit echoarmen Material gefüllten Ductus hepatocholedochus. Die exakte Diagnose erfahren Sie auf S. 1593 ff.



Zur erfolgreichen Leberteiltransplantation bedarf es bestimmter anatomischer Voraussetzungen. Diese erfahren Sie im Schwerpunktbeitrag ab S. 1551.

## Editorial

- M. Classen  
Was ist gesichert in der Therapie? 1497

## Schwerpunkt: Was ist gesichert in der Therapie?

- Redaktion: M. Classen
- H. Olschewski  
Pulmonaler Hochdruck 1498
- C. Ell  
Barrett-Ösophagus. Endoskopische und/oder chirurgische Therapie an Stelle von Überwachungsprogrammen? 1510
- J. Siedenburg  
Notfälle auf Langstreckenflügen 1518
- R. Bartl  
Osteoporose 1529
- S. Ansén · M. Sieber · K. Wingbermühle · A. Josting · V. Diehl  
Aktuelle Therapiestrategien beim Hodgkin-Lymphom 1544
- C.P. Strassburg · M.P. Manns  
Partielle Lebertransplantation und Lebendspende aus der Sicht des Internisten 1551
- J. Lutz · U. Heemann  
Nachsorge von Patienten nach Nierentransplantation 1559
- H.D. Allescher · M. Storr  
Botulinum-Toxin. Internistische Indikationen 1566

## Weiter- und Fortbildung

- V. Schneider  
Leichenschau 1575

## Kasuistik

- T.M. Welzel · G.H. Sauter · U. Beuers · H.-D. Nothdurft · M. Sackmann  
31-jährige Patientin mit kolikartigen Oberbauchschmerzen und Eosinophilie 1593
- M. Stubanus · A. Luchner · B.K. Krämer · D. Elsner · H. Schunkert · G.A.J. Riegger · W. Notheis  
64-jährige Patientin mit Ruhedyspnoe und Unterschenkelödemen bei rezidivierenden Tachykardien 1597

## Leserfragen

- A. Loew · H. Riess  
Haftung bei ambulanter Bestimmung des INR-Wertes 1602

## Arzneimitteltherapie

- T. Meinertz  
Vorhofflimmern. Eine Domäne der Pharmakotherapie? 1604