

INHALT

12/2002

- **Aktuelles**
 - Medikamente: Erweitere AMD-Therapie mit VerteporfinS. 6
 - Personalien: Dr. Böhme neuer Vertreter in der ECLSOS. 7
 - Kongresse: DOG-Tagung 2003S. 7

- **Fachbeitrag**
 - Beschleunigte Orthokeratologie.....M. AchatzS. 8

- **Kongressbericht**
 - Refraktive und intraokulare Chirurgie.....W. ThummS. 17

- **Unternehmen**
 - Feinste Optik aus Rathenow.....W. D. Bockelmann.....S. 34

- **Das Portrait**
 - Als Augenarzt und Pilger auf dem Jakobsweg.....H. TrojanS. 32


- **Kontaktlinsen**
 - Superinfizierte Erosio corneae.....H. W. RothS. 28

STÄNDIGE RUBRIKEN

- Liebe Leser.....H. W. RothS. 4
- Buchbesprechungen.....S. 37
- Kaleidoskop.....S. 38
- Industrie-NachrichtenS. 38
- KleinanzeigenS. 40
- Inserentenverzeichnis.....S. 39
- Veranstaltungskalender.....S. 41
- Vorschau 1/2003S. 42

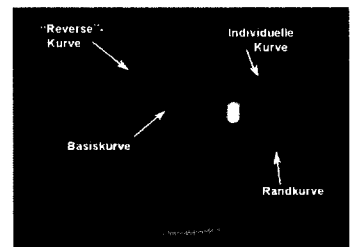
Refraktive und intraokulare Chirurgie

Fast schon traditionell fand in diesem Jahr in der Augentagesklinik in Sursee (Schweiz) zum fünften Mal die Tagung zur refraktiven und intraokularen Chirurgie statt. Neben vielen äußerst spannenden Themen wurde beispielsweise auch über die Möglichkeiten und erste Ergebnisse einer injizierbaren Linse gesprochen: Eine Chance zur besseren Rehabilitation nach Katarakt-Operation. Unseren ausführlichen Kongressbericht lesen Sie ab S. 17.



Orthokeratologie

Zur positiven Beeinflussung der Kurzsichtigkeit ist die Orthokeratologie ein altbekanntes Verfahren, das neuerdings unter der Bezeichnung



„beschleunigte Orthokeratologie“ eine sehr interessante Variante erfährt: Kontaktlinsen mit speziell geformten Rückflächen werden dabei über Nacht getragen, während tagsüber auf eine Sehhilfe verzichtet werden kann. Dazu unser Beitrag ab S. 8.

Die Photodynamische Therapie ist seit kurzem auch zur Behandlung okkulten subfovealer chorioidaler Neovaskularisationen bei AMD zugelassen (s. S. 6).

Titelbild

Unser Titelbild zeigt eine Keratitis punctata. Die „snow flake opacities“ entsprechen abgestorbenen Mikrofilarien in der Hornhaut.
Foto: H. Trojan, Marburg.