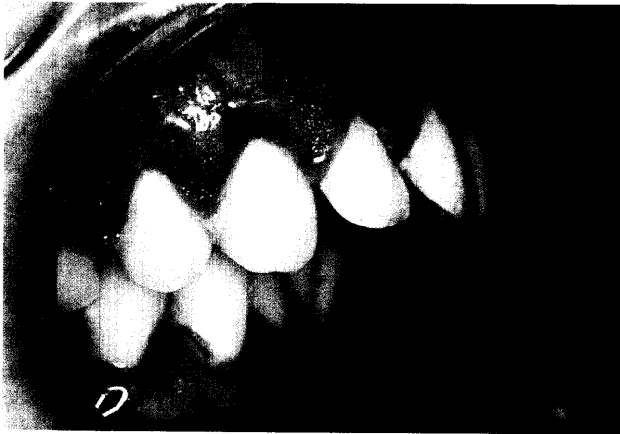

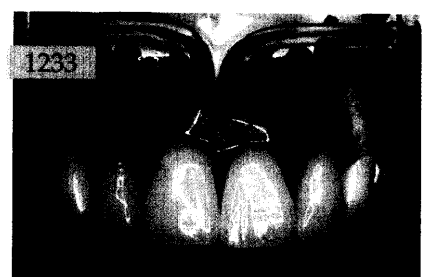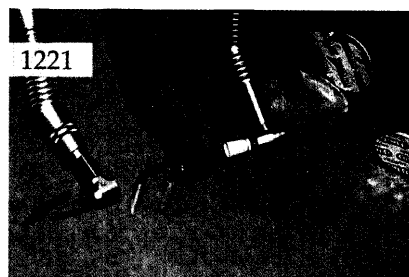
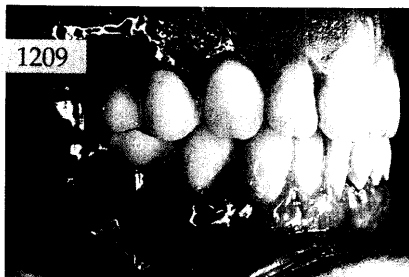


Der interessante Fall

Rainer Schwestka-Polly, Hannover
 Bettina Lohrmann, Judith Laugisch,
 Dietrich Engelke, Göttingen

Konzept einer kieferorthopädisch-kieferchirurgischen und (implantat-)prothetischen Therapie

Am Beispiel einer erwachsenen Patientin mit einem prothetisch nicht versorgten Lückengebiss bei einer ausgeprägten dentofazialen Deformität werden die Prinzipien einer interdisziplinären kieferorthopädisch-kieferchirurgischen und (implantat-)prothetischen Behandlung dargestellt.



Kinderzahnheilkunde/
 Kieferorthopädie

Der interessante Fall

Rainer Schwestka-Polly, Hannover
 Bettina Lohrmann, Judith Laugisch,
 Dietrich Engelke, Göttingen

Konzept einer kieferorthopädisch-kieferchirurgischen und (implantat-)prothetischen Therapie 1209

Parodontologie

Grit Meissner, Jutta Plötz, Greifswald
Die professionelle Zahnreinigung beim Erwachsenen

Teil 2: Instrumente und Organisation 1221

Röntgenologie und Fotografie

Wolfgang Bengel, Bensheim
Zahnärztliche Digitalfotografie mit semiprofessionellen Kameras 1233

Röntgenbild-Atlas:
 Foramen mentale in Projektion auf den Apex des Zahnes 45 1243

Praxismanagement

Notfälle in der zahnärztlichen Praxis:
 Notfallprophylaxe durch Anamneseerhebung 1245

Abrechnung:
 Entfernung eines Zahnes durch Osteotomie und Hemisektion nach BEMA-Nr. 47 1251

Rechtsfragen:
 Therapeutische Aufklärungspflicht des Zahnarztes 1253

Steuerrecht:
 Besteuerung der Pkw-Aufwendungen des Zahnarztes im Jahre 2002 (II) 1255

Rubriken

Editorial 1145
 Neue Produkte/Pressemitteilung 1259
 Kongresskalender 1261
 Impressum 1262