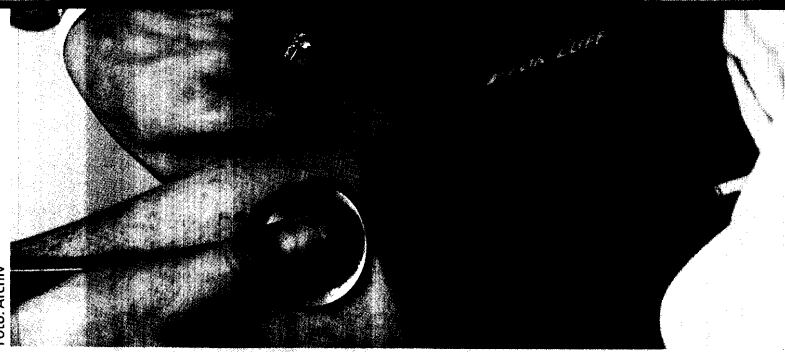



27 Wie Sie Hypotonikern wieder auf die Füße helfen

Auch die Hypotonie ist einer genauen Diagnose wert. Welche Tests aussagekräftig sind und was therapeutisch getan werden kann, steht im Schwerpunkt.

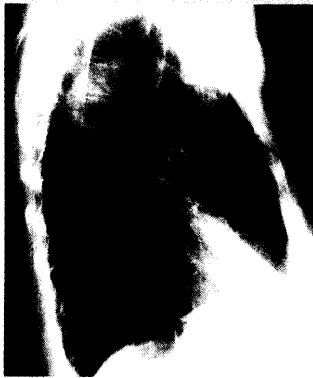

Abb.: J. T. Siveke

42 Diagnose war eine harte Nuss

Anhaltender trockener Husten, Verschattungen in der Lunge – zum Glück war's kein Malignom. Wie knackten die Kollegen diese diagnostische Nuss?

Phototoxische Reaktionen

44

Ein Schäferstündchen im Freien ließ dieses Gesäß erblühen. Lesen Sie, wieso es hier zur phototoxischen Reaktion kam.

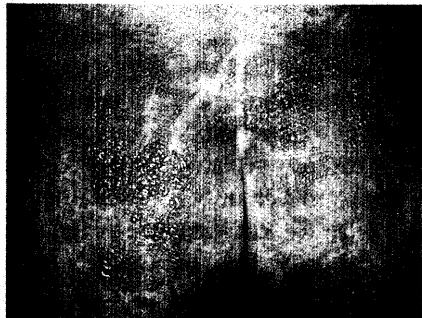


Foto: S. Schauder

- 39 Notfall-Seminar
Rektale Blutung**
Wie viel Blut hat Ihr Patient schon verloren?
Von M. Gross, M. Siebeck, München
- 42 Harte Nuss mit milder Klinik**
71-jährige Patientin mit subakutem Husten und Mittellappenatektase
Kasuistik von J. T. Siveke, München
- MMW-Seminar Dermatologie**
- 44 Oft unerkannt verbrannt**
Phototoxische Reaktion der Haut
Von S. Schauder, Göttingen
- 47 Diagnose-Quiz**
Nach Intubation „Aufquellung“ im Kopfbereich: Was lief hier schief?
Von P. Stiefelhagen, Hachenburg

UNTERNEHMEN ARZTPRAXIS

- 49 Mal wieder ein märchenhafter Arzneiverordnungsreport vorgestellt**
Ärzte sollen 4,2 Milliarden sparen
- 50 Koalition hat beschlossen**
Kliniken sollen Niedergelassenen Konkurrenz machen
- 51 Werden Sie mit einer Kasse kooperieren?**
Jeder dritte Kollege würde es wagen

RUBRIKEN

- 47** Impressum
54 Pharmaforum

CONTENTS IN ENGLISH

MMW-Fortschritte der Medizin
Articles in German – Abstracts in German and English
Vol. 144 · No. 43 · October 24 2002
J. JORDAN
A Common Office Problem with an Astonishing Range of Differential Diagnosis. How to get Hypotensives Back on their Feet 919
J. TANK
Hypotension – Harmless or Dangerous? The Standing Test Provides Relevant Information 920
J. JORDAN
Effective Household Remedies for Orthostatic Hypotension: A Glass of

Water before Getting up, and a Brick under the Bed 925
J. JORDAN
When Blood Pressure goes Haywire. Give a Thought to Baroreflex Failure! 929
M. GROSS, M. SIEBECK
Bleeding from the Rectum. How much Blood has your Patient Lost Already? 931
J. T. SIVEKE ET AL.
A 71-year-old Woman with Subacute Cough and Atelectasis of the Middle Lobe. A Problem Case Despite the Mild Clinical Presentation 934
S. SCHAUDER
Phototoxic Reactions of the Skin 936

BEIHEFTER, BEILAGEN

Sonderbericht: Langfristige Therapieerfolge durch fungizide Wirkung (S. 52)
Kongress Report: ONTARGET-Studie prüft Telmisartan bei Risikopatienten
Kongress Report: ARES-Studie – Hypertonie und Atherosklerose