

# INHALT

## 10/2002

■ <b>Aktuelles</b>	
Medikamente: Vorsicht mit Antibiotika und Cortisonpräparaten.....	S. 6
Arzt und Recht: Nach Unfall keine privatärztliche Behandlung bei Kassenpatient .....	S. 6
Verlage: Neues Beiratsmitglied im Augenspiegel Verlag.....	S. 7
Arzt und Recht: Kostenerstattung für Bildschirmbrille .....	S. 7
■ <b>Fortbildung</b>	
Die heutige Situation der AMD-Therapie .....	H. Trojan .....S. 8
Entfernung der Membrana limitans interna bei chron. diabet. Makulaödem.....	P. Dilliner, U. Mester .....S. 32
■ <b>Fachbeitrag</b>	
Transpalpebrale Thermometrie.....	H.W Roth, N. Horn .....S. 14
Die hochauflösende Optische Kohärenztomographie.....	v.d. Eltz .....S. 20
■ <b>Produkte/Preise</b>	
Marktübersicht Sehzeichenprojektoren.....	S. 25
■ <b>Symposium</b>	
Zum 60. Geburtstag von Prof. Klaub.....	H. Trojan .....S. 29
■ <b>Das Portrait</b>	
Holger Busse und Pinkus Müller.....	H. Trojan .....S. 35
■ <b>Kontaktlinsen</b>	
Zeckenbiss: Erhöhtes Fremdkörpergefühl beim Tragen weicher KL.....	H.W. Roth .....S. 24
<b>STÄNDIGE RUBRIKEN</b>	
Liebe Leser.....	H. W. Roth .....S. 4
Buchbesprechung .....	S. 37
Industrie-Nachrichten / Kaleidoskop.....	S. 38
Kleinanzeigen .....	S. 39
Inserentenverzeichnis.....	S. 39
Veranstaltungskalender.....	S. 40
Vorschau 11/2002.....	S. 42

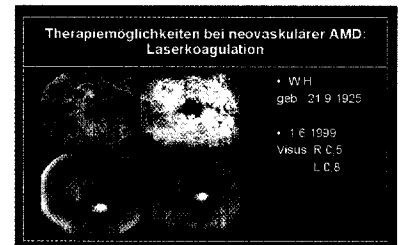
### Diagnostik

Eine frappierend einfache und zugleich wirtschaftliche Methode erlaubt es, physiologische Störungen am äußeren Auge zu bestimmen. Maßgebend dabei ist die Temperaturdifferenz zwischen innerem Gehörgang und der oberen Falte des Oberlides. Untersuchungen am Ulmer Institut für Kontaktoptik und statistische Auswertungen ergaben diesbezüglich ein hochkonstantes Maß. Dazu unser Bericht ab S. 14.



### AMD-Therapie

Die derzeitigen Therapiemöglichkeiten hinsichtlich der altersbedingten Makuladegeneration sind eher als bescheiden zu bezeichnen. Von den wenigen Therapien, die überhaupt in irgend einer Form erfolgversprechend sind, kann nur eine sehr begrenzte Anzahl an Patienten profitieren. Lesen Sie dazu unseren Beitrag ab S. 8.



**Der BVA warnt Augenärzte vor einer unkritischen Verwendung von Antibiotika und Cortisonpräparaten (s. S. 6).**

### Titelbild

Unser Titelbild zeigt eine Herpes Infektion der Hornhaut. Dendriticafiguration. Foto: H. Trojan, Marburg.