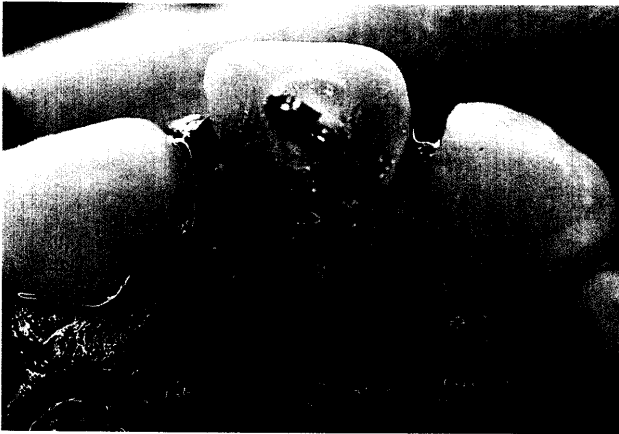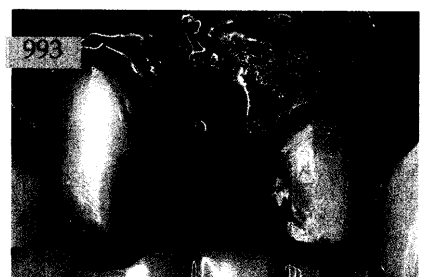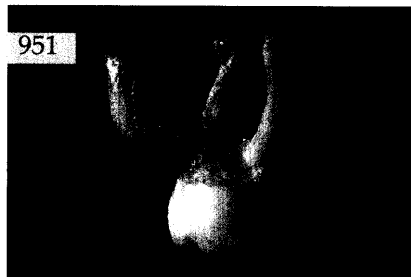


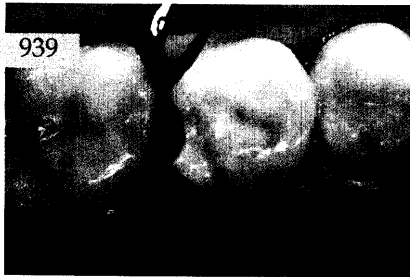Der interessante Fall

Verena Bürkle, Thomas Sagner,
 Peter Wöhr, München
**Interdisziplinäre Versorgung eines
 komplizierten Frontzahntraumas** :
 Eine Falldarstellung

*Be-schrieben wird die interdisziplinäre Behandlung eines
 Jungen nach tiefer Kronen-Wurzel-Fraktur des Zahnes 11
 mit Eröffnung der Pulpa bei noch nicht abgeschlossenem
 Wurzelwachstum und palatinal infraalveolär verlaufender
 Frakturlinie.*



Das aktuelle Interview:
 Innovationen in der Kinderzahnheilkunde 978

Die dentale Trickkiste:
 Mock-up – das direkte Dental Imaging
 am Patienten 981

Röntgenologie und Fotografie

Röntgenbild-Atlas:
 Ausgeprägte Fovea pterygoidea an beiden
 Gelenkfortsätzen des Unterkiefers 989

Innovationen

Martin Groten, Frank Rupp,
 Wolfram Hartmann, Tübingen
**Präparationsabformung mit
 Impregum DuoSoft** 993

Praxismanagement

Abrechnung:
 Früherkennung und
 Individualprophylaxe in der GKV 1005

Rechtsfragen:
 Vorsicht bei so genannten Phantomlöhnen 1007

Steuerrecht:
 Steuern auf das Erbe in Euro (II) 1009

Rubriken

Editorial 909
 Laudatio 1003
 Neue Produkte 1011
 Kongresskalender 1017
 Impressum 1018