

1919 Zu diesem Heft

Aktuelles – kurz berichtet

- 1923 *Ulkusbedingte Komplikationen nach Low dose-ASS-Langzeiteinnahme: Lansoprazol senkt signifikant die Rezidivrate*
- 1923 *Statine: Frühe Therapie nach akutem Koronarsyndrom bietet keinen Vorteil*
- 1924 *Intrakranielle Gliome: Geringeres Risiko bei Allergien und Autoimmunerkrankungen*
- 1924 *Pulmonale Hypertonie: Zusammenhang mit Schilddrüsenüberfunktion*
- 1925 *Plötzlicher Herztod: Ist das C-reaktive Protein ein prognostischer Marker?*
- 1926 *Thorakales Aortenaneurysma: Die Pulsdifferenz ist ein wichtiger Indikator*
- 1926 *Kredit-Rating: Neue Spielregeln für Kreditsuchende*
- 1927 *Geriatric: Risikofaktor für eine Pneumonie*
- 1927 *Hepatozelluläres Karzinom: Hbe- und HBs-Antigentträger sind 60fach gefährdeter*

Kongressberichte

- 1928 *Symposium der Österreichischen Apothekerkammer: Arzneimittel und Drogen im Straßenverkehr*

Referiert – kommentiert

- 1929 *Levosimendan versus Dobutamin bei schwerer dekompensierter Herzinsuffizienz*
Kommentar: Positiv-inotrope Stimulation und verbessertes Überleben – ist beides möglich?

Hinterfragt – nachgehakt

- 1930 *Dachverband der Osteologen: Leitlinienentwurf erstellt und diskutiert*

Serie | Infektionskrankheiten

- 1931 *Australischer Pilz macht Kanada unsicher*

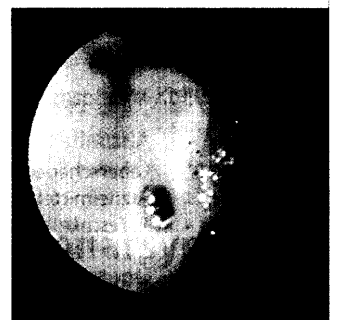
1932 **Personalia**

Originalien


- 1935 *Positronen-Emissions-Tomographie zum präoperativen Staging des Ösophaguskarzinoms*
Th. Junginger, W. Kneist, M. Schreckenberger, C. Menzel, K. Oberholzer, P. Bartenstein
- 1942 *Untersuchung zur Komorbidität bei Narkolepsiepatienten*
G. Mayer, K. Kesper, H. Peter, T. Ploch, T. Leinweber, J.H. Peter

Original articles

- 1935 *Positronen-Emissions-Tomographie zum präoperativen Staging des Ösophaguskarzinoms*
- 1942 *Comorbidity in narcoleptic patients*



Ulcus ventriculi mit Gefäßstumpf



Kryptokokken in der Lunge