

**Editorial/Editorial** 41

**Übersicht/Review Article**

*H.-J. Gülzow*  
Keine Erosionen durch Fluoridgelée  
No erosion resulting from application of fluoride gel 50

**Originalbeiträge/Original Studies**

*J. Hendriks, T. Schneller, W. Micheelis*  
Erwachsenen-Prophylaxe in deutschen Zahnarztpraxen  
Preventive care for adults in Germany 53

*F. J. Robke, M. Buitkamp*  
Häufigkeit der Nuckelflaschenkaries bei Vorschulkindern in einer westdeutschen Großstadt  
Prevalence of nursing-bottle syndrome in pre-school children of a West-German city 59

*W. Künzel, M. Herling*  
Kariesrückentwicklung und Schmelzfleckenhäufigkeit bei Kindern in einem früheren Dentalfluorosegebiet Thüringens  
Caries decline and the frequency of mottled enamel in Thuringian children in an area previously associated with dental fluorosis 69

*G. Rojas, K. Lüdecke, A. Böhm*  
Zahn- und Mundgesundheit bei Jugendlichen im Land Brandenburg  
Oral health of adolescents in Brandenburg 75

**Praxisteam/Office-Team**

*U. Freund, A. Thumeyer*  
Kalziumreich essen und trinken  
High calcium diet for dental health 79

**Kurzbeitrag/Brief Review**

BZÖG setzt Startschuss zur Qualitätsentwicklung im Öffentlichen Gesundheitsamt 80  
Tagungsbericht der 17. Karlsruher Konferenz 22. März 2002, Bakterien in der Mundhöhle: Unterscheidung zwischen Freund und Feind 49

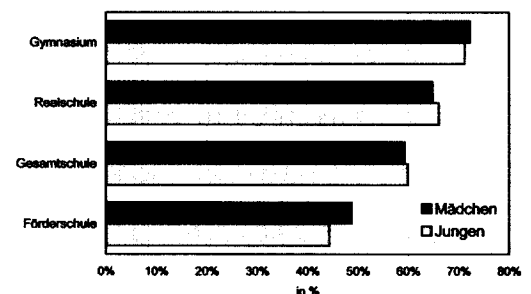
**Notizen/Notes**

Karies – Nein! Löwenstark mit guten Zähnen 66  
Neue Broschüre zur Prothesenpflege 48  
„Putzmunter“: Ein Kinderspiel für gute Zähne 48  
Neues Memospiel: Kinder decken zahngesunde Bilder auf 73  
Nicht jede Mundspüllösung erfüllt die zahnmedizinischen Anforderungen 80  
Internetauftritt von Wrigley 80  
Suchmaschine für Dentalprodukte: [www.dental-place.de](http://www.dental-place.de) 74  
Fluoridiertes Speisesalz setzt sich durch 74  
Neu: „Fluorid-Rezeptblock“ für Zahnärzte 74  
Tagungskalender 44  
Impressum 44  
Neue Produkte 46

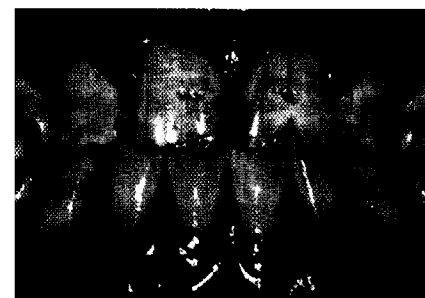**Bücher / Books** 52, 58, 66



Aktion Löwenzahn Seite 66



Jugendliche (16-jährige) mit Fissurenversiegelungen Seite 75



Schwere Dentalfluorose bei einem 14-jährigen Mädchen Seite 69