

**Kasuistiken**

- 1695 Zweizeitige bilaterale Nebennierenblutung bei primärem Antiphospholipid-syndrom (APS). „Antikoagulation als Therapie der Blutung“  
*T. Heller, M. Bergholtz, F. Martin, V. Borck*

**1699 Mediquiz**

**Prinzip & Perspektive**

- 1701 Epigenetik: Bedeutung für Tumorentstehung und Klinik  
*C. Arnold, H. Usadel, H. E. Blum*

**Aktuelle Diagnostik & Therapie**

- 1704 Die Radiosynoviorthese. Eine effiziente Form der lokalen Therapie bei entzündlichen Gelenkerkrankungen  
*S. Gratz, D. Göbel, T. M. Behr*

**Übersichten**

- 1708 Aggression und Straffälligkeit durch Gewalt bei Schizophrenen  
*M. Soyka, V. Morhart-Klute*

**Arztrecht in der Praxis**

- 1713 Wenn Patienten das Arzthonorar einstreichen  
*H.-J. Rieger*

**Fragen aus der Praxis**

- 1715 Ist eine Chelattherapie bei KHK sinnvoll?  
*P. Schnabel, E. Erdmann*

**Leserbriefe**

- 1716 Versorgung von Patienten mit Typ-2-Diabetes. Ergebnisse aus 12 Hausarztpraxen  
*J. Jasinski / D. Rothenbacher*
- 1717 Prävention und Disease Management bei chronischen Krankheiten  
*U. F. Gundel / K. W. Lauterbach*
- 1718 Teststreifenanalyse und Harnsediment  
*K. J. Bühling, J. W. Dudenhausen / H.-J. Anders, U. Dendorfer, D. Schlöndorff*

**1719 Forum der Industrie**

**1721 Lehrgänge, Tagungen, Kongresse**

**1722 Im nächsten Heft**

**1723 Impressum**

**Case reports**

- 1695 Bilateral adrenal hemorrhage in primary antiphospholipid syndrome (APS): anticoagulation as treatment of hemorrhage

**Principles and perspectives**

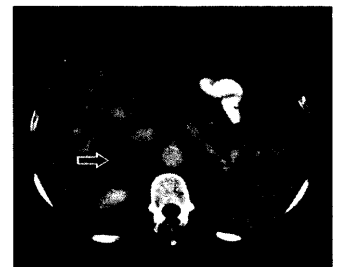
- 1701 Epigenetics: its significance for tumor genesis and clinical features

**Current diagnosis and treatment**

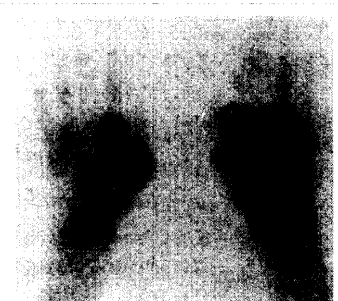- 1704 Radiosynoviorthesis, an efficacious local treatment of inflammatory joint diseases

**Review article**

- 1708 Aggression and violent crime associated with schizophrenia



Tumor der rechten Nebenniere



Weichteilszintigraphie