

**Kasuistiken**

- 1638 Isolierte intrazerebrale zystische Echinokokkose. Ungewöhnliche Manifestation einer seltenen Erkrankung  
*D.A. Nowak, M.O. Lücking, R.H. Böhmer, R. Schreiner, H.-H. Fuchs, K.A. Flügel*

1643 Mediquiz

- 1645 Der Arzneistoff  
Niedermolekulare Heparine  
*F. Schröder, T. Weiss*

**Aktuelle Diagnostik & Therapie**

- 1648 Impetigo contagiosa – Ein interdisziplinäres Krankheitsbild  
*J. Dissemond, M. Goos*

**Übersichten**

- 1651 Gibt es klinisch eine spenderspezifische Toleranz und ist sie messbar?  
*F. Geissler, H. Witzigmann, J. Hauss, H. Sollinger*

**Kommentare**

- 1656 Ein integratives Managementkonzept für das Dienstleistungsunternehmen Krankenhaus – die „Balanced Scorecard“  
*B. Dick, A. Zielke*

**Fragen aus der Praxis**

- 1660 Ist eine Ganzkörper-Hyperthermie plus Chemotherapie beim Pankreaskarzinom sinnvoll?  
*C. Ziske, T. Sauerbruch*

1661 Forum der Industrie

1663 Lehrgänge, Tagungen, Kongresse

1664 Im nächsten Heft

1665 Impressum

**Case reports**

- 1638 Isolated intracerebral cystic echinococcosis. Unusual presentation of a rare disease

**Drug profile**

- 1645 Low molecular weight heparins

**Current diagnosis and treatment**

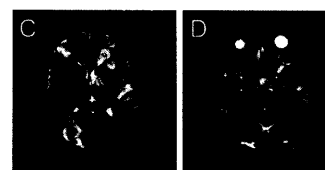
- 1648 Impetigo, an interdisciplinary clinical picture

**Review article**

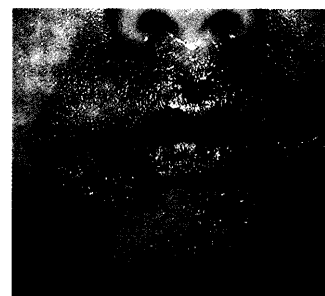- 1651 Is there donor-specific tolerance and can it be measured?

**Commentary**

- 1656 An integrated concept of management for hospitals – the Balanced Scorecard



Magnetresonanztomographie des Schädels



Initial kleinblasiger Impetigo contagiosa