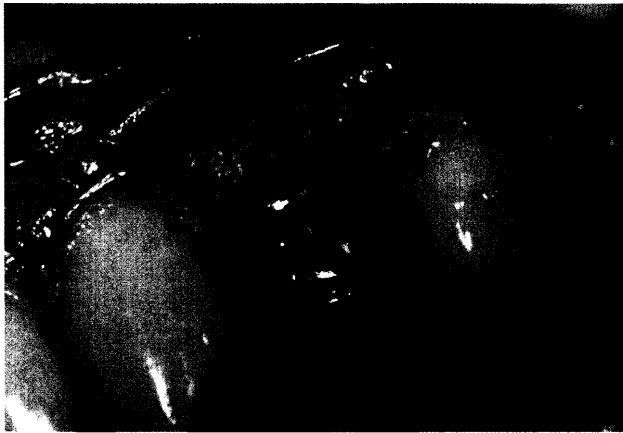
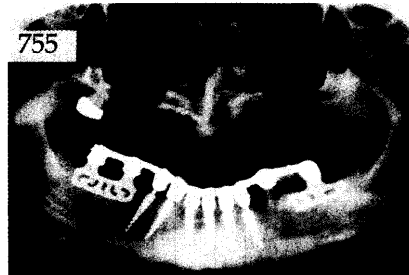
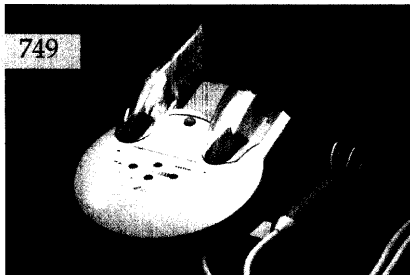

Der interessante Fall

Viktor E. Karapetian, Jörg Neugebauer,
Michael J. Noack, Joachim E. Zöller, Köln
Front- und Seitenzahnersatz mit Cerec®-Kronen auf Einzelzahnimplantaten

Anhand dreier Fallbeispiele wird exemplarisch gezeigt, wie mit der Anwendung von Cerec®-Kronen Einzelzahnlücken nach implantologischer Versorgung therapiert werden können. Die einzelnen Vor- und Nachteile der jeweiligen Methode werden erörtert.



Parodontologie

Andreas Braun, Felix Krause, Gerrit Hahn,
Matthias Frentzen, Bonn
Subjektive Schmerzempfindungen bei der parodontalen Behandlung 749

Röntgenologie und Fotografie

Röntgenbild-Atlas:
Lymphknotenverkalkung am Hals 755

Zahnheilkunde allgemein

Charles S. Greene, Chicago, USA
Ätiologie temporomandibulärer Störungen
Auswirkungen auf die Behandlung 757

Das aktuelle Interview:
Evidenzbasierte Zahnmedizin 771

Praxismanagement

Internet/Neue Medien:
Medline – die virtuelle Bibliothek
Tipps zur Literaturbeschaffung 775

Abrechnung:
Zahnsteinentfernung in der GKV 781

Rechtsfragen:
Rechtsstreit um Abrechnung
implantologischer Leistungen entschieden 783

Steuerrecht:
Kinder im Einkommensteuerrecht 2002 (II) 785

Rubriken

Editorial 683
Neue Produkte 788
Kongresskalender 791
Impressum 792