

**1439 Zu diesem Heft**

**Aktuelles – kurz berichtet**

- 1443 *Diabetes mellitus*  
Frühscreening an Netzhautarterien möglich
- 1443 *Ureterstent*  
Was begünstigt Stent-assoziierte Infektionen?
- 1444 *Kognitive Verhaltenstherapie*  
Kurzschulung von Hausärzten
- 1444 *Insulinresistenz-Syndrom*  
Milchprodukte können schützen
- 1445 *Kolorektales Karzinom*  
Prognostische Bedeutung der intratumoralen Thymidylat-Synthase-Expression
- 1446 *Gestations-Diabetes*  
Niedriges Geburtsgewicht der Mutter erhöht Risiko
- 1446 *Diethylstilbestroleinnahme während der Schwangerschaft*  
Hypospadie bei Söhnen
- 1447 *Asthma*  
Homöopathische Immuntherapie fragwürdig
- 1447 *Dyspeptische Beschwerden*  
Ein Atemtest kann die Endoskopie ersetzen

**Referiert – kommentiert**

- 1448 Weniger Schlaganfälle durch Ramipril  
*Kommentar:* Neue Wirkmechanismen in der Primär- und Sekundär-Prophylaxe von Hirninfarkten

**Serie | Impfungen**

- 1449 *Haemophilus influenzae* Typ b (Hib)

**1450 Personalia**

**Originalien**

- 1453 Aortenaneurysmabehandlung mit komplett perkutaner Technik.  
Eine Zwischenbilanz nach Behandlung von 80 Patienten  
G. Torsello, J. Teßarek, B. Kasprzak, E. Klenk

**Kasuistiken**

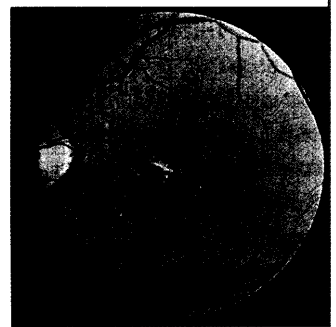
- 1458 Kompliziertes Antiphospholipid-antikörper-Syndrom.  
Eine interdisziplinäre Herausforderung.  
F. Langer, B. Eifrig, S. Hegewisch-Becker, G. Marx, K. Neuber, D.K. Hossfeld

**Original articles**

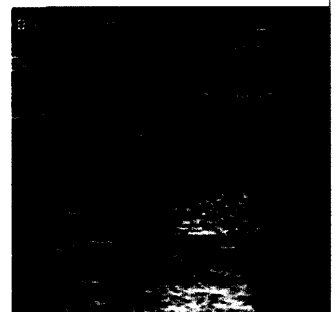
- 1453 Treatment of aortic aneurysm with a complete percutaneous technique.  
An update after treatment of 80 patients.

**Case reports**

- 1458 Complicated antiphospholipid antibody syndrome: an interdisciplinary challenge.



Retinopathia diabetica II



Duplexsonographie nach Implantation einer Endoprothese