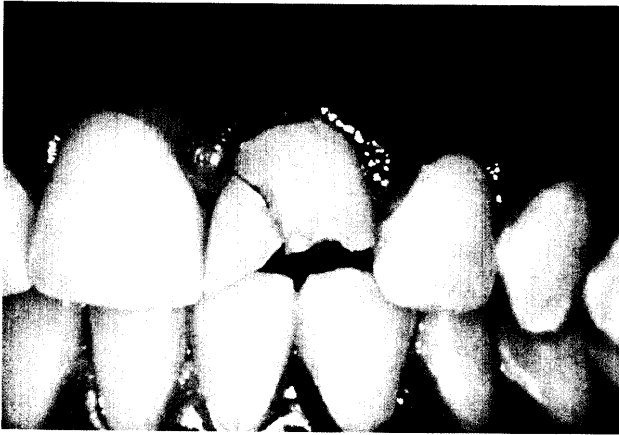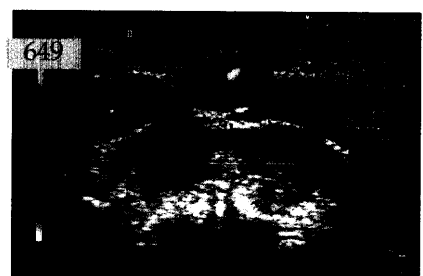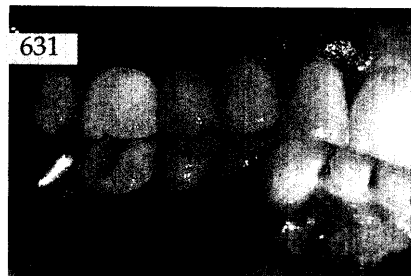
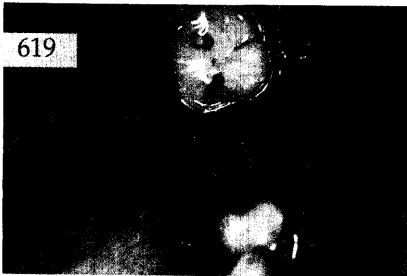


Der interessante Fall

Getulio da Rocha Nogueira Filho et al.,
 São Paulo, Brasilien
**Wiederbefestigung eines autologen Zahnfragments
 bei Verletzung der biologischen Breite**
 Ein Fallbericht

*Am Beispiel einer 11-jährigen Patientin mit einer Fraktur
 des linken mittleren Oberkieferschneidezahnes wird die
 Wiederbefestigung eines autologen Zahnfragments als
 alternative Behandlungsmethode bei Verletzung der bio-
 logischen Breite beschrieben.*



Parodontologie

Ulrich P. Saxer, Zürich, Schweiz
**Das Therapiekonzept der
 Prophylaxe-Schule Zürich-Nord (II)** 631

Röntgenologie und Fotografie

Röntgenbild-Atlas:
 Lyphadenitis bei Parodontitis apicalis 649

Zahnheilkunde allgemein

Rezension:
 Genetisch bedingte Fehlbildungen im
 orofaziokraniellen Bereich 651

Praxismanagement

Internet/Neue Medien:
Digitalen Schädlingen Paroli bieten
 Wege zur sicheren elektronischen
 Kommunikation 655

Abrechnung:
 Abrechnung eines Briefes ärztlichen Inhalts
 in der GKV 663
 Rechtsfragen:
 Zahnärztliche Gemeinschaftspraxis oder
 Scheingesellschaft? 665
 Steuerrecht:
 Kinder im Einkommensteuerrecht 2002 (I) 667

Rubriken

Editorial 571
 Neue Produkte 669
 Kongresskalender 675
 Impressum 676