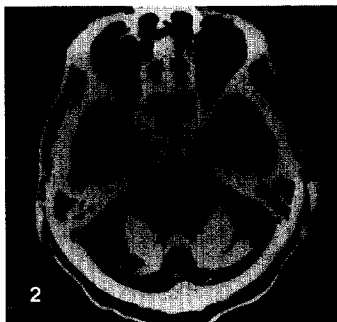


Band 43

6·2002



Computertomographie (CT) eines 71-jährigen Patienten mit rezidivierendem Erbrechen, Inappetenz und ausgeprägten Schluckstörungen. Die aktuelle native CT zeigt massive Verkalkungen der Kleinhirnsphären. Die Diagnose lesen Sie in der Kasuistik auf den Seiten 767-772

Editorial

B. Salzberger · V. Diehl · R. Kurth
BSE und vCJD. Neue infektiöse Prionenerkrankungen 707

Schwerpunkt: BSE und vCJD

Redaktion: B. Salzberger · V. Diehl · R. Kurth

B. Salzberger
Epidemiologie von BSE und vCJD 709

H.A. Kretzschmar
Ätiologie, Pathologie und Diagnostik der Prionkrankheiten des Menschen 716

S. Poser · I. Zerr
Klinik, Diagnostik und Therapiemöglichkeiten der menschlichen Prionenerkrankungen 731

M. Beekes · M. Mielke · R. Kurth
Aspekte zur Risikoabschätzung und Prävention nosokomialer Übertragungen der klassischen und varianten Creutzfeldt-Jakob-Krankheit 738

Weiter- und Fortbildung

U. Schmidt · J. Franke · U. Thomae · J. Mann
Glomerulonephritiden 749

Kasuistiken

I.A. Harsch · S.J. Rärer · S. Pour Schahin · G.H. Wiest · E.G. Hahn · J.H. Ficker
Rezidivierende Aspiration, Emesis und Koordinationsstörungen 767

N. Braun · D.M. Alscher · T. Mettang · U. Kuhlmann
Somnolenter Patient mit zunehmender metabolischer Azidose, erhöhter osmotischer Lücke und akutem Nierenversagen 773

Leserfragen

W. Jilg
Hepatitis-B-Impfstrategie bei Beschäftigten im Gesundheitswesen 777

Arzneimitteltherapie

R. Dertwinkel · A. Wiebalck · U. Linstedt · M. Strumpf · M. Zenz
Moderne Schmerztherapie 779

jetzt im netz!

