

1169 Zu diesem Heft

Aktuelles – kurz berichtet

- 1173 *Prävention*
Zirkumzision schützt vor HPV-Infektion und Zervixkarzinom
- 1173 *Myokardinfarkt*
Immer jüngere Patienten erkranken
- 1174 *Niereninsuffizienz*
Wie gefährlich sind ACE-Hemmer für Dialyse-Patienten?
- 1174 *Hoffnung bei CML*
Neue Studie belegt Wirksamkeit von Imatinib
- 1175 *Patientenentscheidung*
Wodurch werden die Therapiewünsche Schwerkranker beeinflusst?
- 1176 *Instabile Angina pectoris*
Wann sollte sofort eine Katheteruntersuchung erfolgen?
- 1176 *Endokarditis*
Schnelle Diagnostik verhindert Infektion der Mitralis

Referiert – kommentiert

- 1177 *Typ-2-Diabetes*
Was bringt eine aggressive Blutdruck-Kontrolle bei Normotension?
Kommentar: Normotensive Typ-2-Diabetiker profitieren von einer Blutdrucksenkung

Serie ... Infektionskrankheiten

- 1178 Flussblindheit: nicht nur das Werk von *Onchocerca volvulus*?

1180 Personalia

Originalien

- 1183 Versorgung von Patienten mit Typ-2-Diabetes. Ergebnisse aus 12 Hausarztpraxen
D. Rothenbacher, G. Rüter, S. Saam, H. Brenner

Kasuistiken

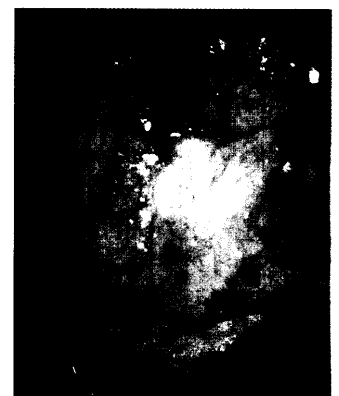
- 1188 Akute Lumbalgie mit progredienter sensorimotorischer Lähmung. Differenzialdiagnose und Therapie der akuten Dekompressionskrankheit
M. Jäger, F. Binkofski, A. Wild, J. Hencke, R. Krauspe

Original articles

- 1183 Management of patients with type 2 diabetes: results in 12 practices of general practitioners

Case reports

- 1188 Acute low back pain with progressive sensorimotor paralysis: differential diagnosis and treatment of acute decompression



Papillomavirusinfektion der Portio



Histologie mit einem Konvolut von *Onchocerca*