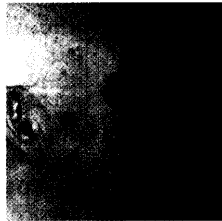

Trügerische Knollnase

Sieht aus wie ein Rhinophym, ist es aber nicht ... Näheres finden Sie im Journal Club und eine Auswahl weiterer internationaler Studien.

134



Aut idem – das Kreuz mit dem Kreuz

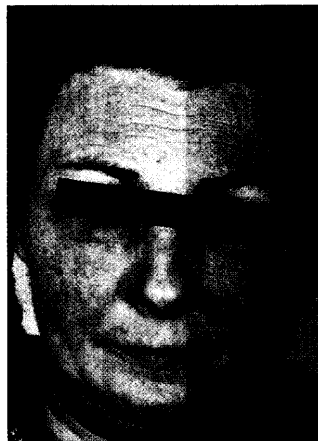
Es wäre so schön einfach, nur die betroffenen Interessensverbände sehen die Sachlage ganz anders. Zu eben dieser Sachlage und ihrer Bedeutung für die Dermatologen ein Beitrag einschließlich Kommentar von M. von Ingersleben.

143

Muskelschwäche + Ödeme

Plötzlich auftretende febrile Temperaturen, allgemeines Krankheitsgefühl und auffallende Muskelschwäche. Woran denken Sie dabei? Machen Sie mit beim Quiz und gewinnen Sie einen attraktiven Preis.

153



Journal Club

- 134 — **Erst Neurodermitis dann Asthma: Lässt sich der Etagenwechsel verhindern? Vom Blitz gezeichnet**
- 137 — **Empfehlungen zum Melanom-Staging überarbeitet
Klinischer Zufall bestätigt eine Hypothese
Purpura folgt der Schwerkraft**
- 138 — **Genitale Schistosomiasis – nicht selten nach Afrikareisen
Trügerische Knollennase**
- 140 — **Fußpilze lieben Stretch-Strümpfe
Selten, aber folgenschwer: Steroid-induzierte Knochennekrose**

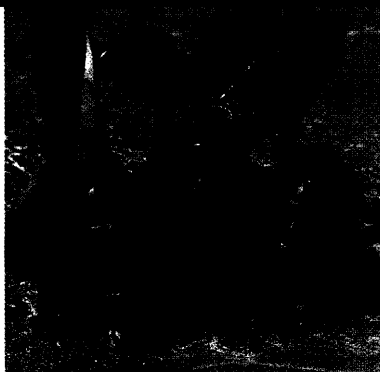Leser fragen Experten

- 142 — **Therapie beim rezidivierenden Herpes zoster?
Creme-PUVA-Therapie bei
Lichen-ruber-Exanthem?**

Praxismanagement

- 143 — **Aut idem – das Zauberwort, das Millionen spart?**
- 146 — **Abrechnungsbetrug: Ein „Kavaliersdelikt“ mit ungeahnten Konsequenzen**

Titelbild



Wenn die Prävention zu spät kommt: Der Schwerpunkt „Malignes Melanom“ hat neben der vitalhistologischen Abgrenzung zum Spitz-Naevus und den überarbeiteten Empfehlungen zum Melanom-Staging (im Journal Club) auch therapeutische Zukunftsoptionen zum Thema.

Weitere Rubriken

- 122 — **Quizauflösung aus hautnah dermatologie 2/2002**
- 145 — **Buchtipp/Termine**
- 149 — **Impressum/Hinweise für Autoren**
- 150 — **Pharma-News/kurz gemeldet**
- 153 — **Quiz**