

1053 Zu diesem Heft

Aktuelles – kurz berichtet

- 1057 *ADMA*
Marker bei terminaler Niereninsuffizienz
- 1057 *Rektum-Karzinom*
Transrektaler Ultraschall diagnostisch unzureichend
- 1058 *Commotio cordis*
Gefahr für jugendliche Sportler
- 1058 Langzeit-Prognose der Monoklonalen Gammopathie ungewisser Signifikanz
- 1059 *Non-Hodgkin-Lymphome*
Welche Rolle spielt das Affenvirus SV 40?

Kongressberichte

- 1060 *43. Kongress der DGP und 22. Tagung der DGAI*
Spezifische Immuntherapie

Hinterfragt – nachgehakt

- 1061 Was bedeutet „grüne Medizin“?

Serie ... Impfungen

- 1062 Hepatitis B

1063 Personalia

Originalien

- 1067 Lebendspende-Lebertransplantation
des rechten Leberlappens zwischen
Erwachsenen
*T. Steinmüller, A. Pascher, I.M. Sauer,
T. Theruvath, A.R. Müller, U. Settmacher,
P. Neuhaus*

Kasuistiken

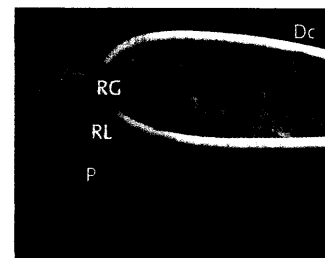
- 1072 Paraparese und sensibler Querschnitt
bei NK-Zell-Lymphom
C. Seifart, U. Seifart, A. Neubauer
- 1075 Erworbene Hämophilie A
nach Frühabort
B. Wullen, A. Mühlhöfer, H. Luz, W.G. Zoller

Original articles

- 1067 Right lobe living donor liver
transplantation between adults

Case reports

- 1072 Paraparesis and sensory spinal cord
transection caused by an NK-cell
lymphoma
- 1075 Acquired hemophilia after a missed
abortion in early pregnancy



Darstellung des Leberhilus nach
Präparation der Hilusstrukturen.