




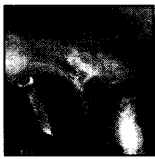

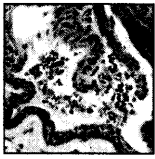


Inhaltsverzeichnis

- | | | | |
|----|---|---|---|
| 6 | Gast-Editorial <i>Was bringt die Zukunft hinsichtlich des Tissue Engineering im Bereich der Parodontologie?</i> | <i>William V. Giannobile</i> | |
| 9 | Frühe funktionelle Belastung von Bränemark-Dentalimplantaten |  | <i>Ingvar Ericsson
Kristen Nilner</i> |
| 21 | Azelluläres Hauttransplantat – Ein humanhistologischer Fallbericht |  | <i>Christopher R. Richardson
J. Gary Maynard, Jr</i> |
| 31 | Fortschreitende Knochenadaptation an Titanimplantaten während und nach orthodontischer Belastung beim Menschen |  | <i>Paolo Trisi
Alberto Rebaudi</i> |
| 45 | Auswirkung von thrombozytenreichem Plasma auf das Knochenwachstum und die Osseointegration in menschlichen maxillären Sinustransplantaten – Drei bilaterale Fallberichte |  | <i>Stuart J. Froum
Stephen S. Wallace
Dennis P. Tarnow
Sang-Choon Cho</i> |
| 55 | GTR-Technik zur Rezessionsdeckung – Eine Langzeituntersuchung |  | <i>Randall J. Harris</i> |
| 63 | Die schräge Matratzennaht – Eine neue Nahttechnik, kombiniert mit einem chirurgischen Verfahren, um die Papillen zwischen Implantaten im bukkalen Bereich zu erhalten |  | <i>Carlo Tinti
Stefano Parma Benfenati</i> |
| 71 | Chirurgische Verdickung der Gingiva und Rekonturierung der Interdentalpapillen im Bereich implantatgetragenen Zahnersatzes |  | <i>Robert Azzi
Daniel Etienne
Henry Takei
Pierre Fenech</i> |
| 79 | Eine seltene parodontale Läsion: die gingivale Zyste beim Erwachsenen – Ein Bericht über drei Fälle |  | <i>Francesco Cairo
Roberto Rotundo
Giuseppe Ficarra</i> |
| 85 | Klassifikation der veränderten dentalen Ästhetik |  | <i>Howard B. Kay</i> |
-