

EDITORIAL

Problem Ernährung – erkannt oder verwaltet?	3
<i>Dieter Lüttje, Osnabrück</i>	

NACHRICHTEN: TRENDS & THEMEN

Wichtige Informationen in Kürze	8
--	----------

LITERATUR: REFERIERT & KOMMENTIERT

Osteoporose: Wie effektiv ist der Knochenaufbau unter einer Therapie mit Parathormon?	10
Dekubitus: Calcium-Alginat-Verbände beschleunigen die Heilung	10
Schlaganfall: Späte Physiotherapie nützt kaum	11
Claudicatio intermittens: Naftidrofuryl – auch Senioren profitieren	12
Koronare Herzkrankheit: Primärprävention mit Statinen, wenn das CRP erhöht ist?	12
Hypertonie: A-II-Antagonist besser als Betablocker	14
Arthrose: COX-2-Hemmer oder Paracetamol?	14

HAUSARZTPRAXIS: WEITERBILDUNG

Basiskurs Ambulante Geriatrie für Hausärzte	15
<i>Thomas Stamm, Heide</i>	

KASUISTIK: UROLOGIE

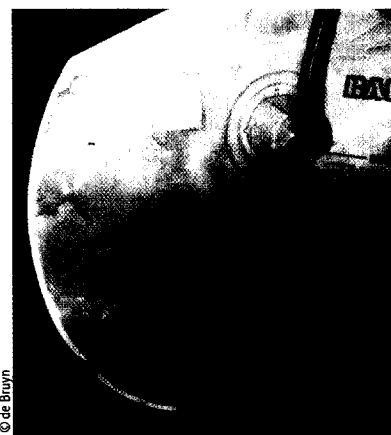Blaurote Verfärbung eines Urinbeutels – wie lautet Ihre Diagnose?	18
<i>Hardy-Thorsten Panknin, Berlin</i>	

OSTEOPOROSE: THERAPIE

Osteoporosetherapie bei Hochaltrigen: Was ist belegt?	22
<i>Dieter Lüttje, Osnabrück</i>	

OSTEOPOROSE: EVIDENZLAGE

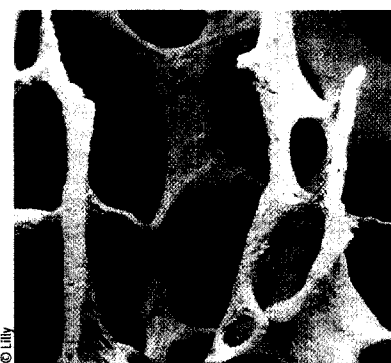
Stadiengerechte Diagnostik und Therapie der Osteoporose	25
<i>Christoph Friedrich und Ludger Pientka, Herne</i>	



© de Bruyn

Dass die chronische Harnableitung gewisse Risiken birgt, ist allgemein bekannt. Dieser Befund eines blau-rot verfärbten Urinbeutels ist allerdings eher selten. Was sich dahinter verbirgt, lesen Sie

auf Seite **18**



© Lilly

Was in der Kardiologie als Kunstfehler gilt – keine kardiologische Nachsorge nach einem Infarkt –, ist in der Osteologie nach wie vor die Norm – keine osteologische Nachsorge nach Hüftfraktur. Dabei ist die stadiengerechte Therapie medizinisch notwendig und ökonomisch sinnvoll und die Evidenzlage selbst für Hochaltrige sehr gut. Mehr dazu

ab Seite **22**