

Kasuistiken

- 850 Cushing-Syndrom durch paraneoplastische ACTH-Sekretion 11 Jahre nach medullärem Schilddrüsenkarzinom
M.-A. von Mach, P. Kann, B. Piepkorn, S. Bruder, J. Beyer

853 Mediquiz

Aktuelle Diagnostik & Therapie

- 855 Diagnostik der Leukenzephalopathie
J.G. Heckmann, C.J.G. Lang, B. Neundörfer

Übersichten

- 859 Stellenwert niedermolekularer Heparine in der Therapie akuter koronarer Syndrome
J. Carlsson, U. Tebbe

Ethik in der Medizin

- 866 Ärztliche Indikation zum Töten?
K. Gahl, H. Kintzi

Fragen aus der Praxis

- 870 Welche Therapie ist bei V.A. TIA und persistierendem Foramen ovale sinnvoll?
D. Skowasch, G. Bauriedel
- 871 Rezidivierende Kornealäsionen bei CSE-Hemmer-Einnahme?
W. Behrens-Baumann
- 872 Schlafstörungen durch Elektrosmog?
H. Schweisfurth

873 Forum der Industrie

875 Lehrgänge, Tagungen, Kongresse

876 Im nächsten Heft

877 Impressum

Case reports

- 850 Cushing's syndrome caused by paraneoplastic ACTH secretion 11 years after occurrence of a medullary thyroid carcinoma

Current diagnosis and treatment

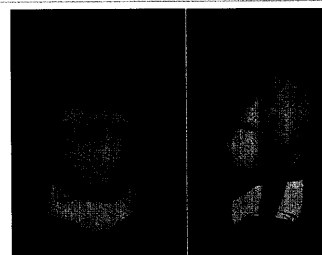
- 855 Diagnosis of leukoencephalopathy

Review article

- 859 Low-molecular heparins in the treatment of the acute coronary syndrome

Ethics in medicine

- 866 Medical indication for inducing death?



Florides Cushing-Syndrom