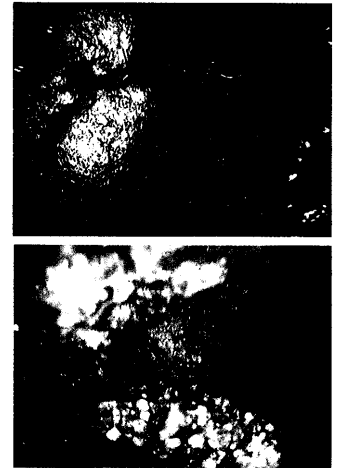


- Kasuistiken**
- 796 28-jähriger Patient mit hypokaliämischer Lähmung
A. Vogel, M. Becker, R. Lahmer, J. Schneider, H. Dirks, W. Arnold
- Case reports**
- 796 Hypokalaemic paralysis in a young man
-
- 801 Mediquiz**
- Der Arzneistoff**
- 803 Celecoxib
R. Fux, K. Mörike, C.H. Gleiter
- Drug profile**
- 803 Celecoxib
- Aktuelle Diagnostik & Therapie**
- 805 Anämie bei chronisch entzündlichen Darmerkrankungen: Ein oft unterschätztes Problem
C. Dejaco
- Current diagnosis and treatment**
- 805 Anaemia in chronic inflammatory disease of the intestines, an often underestimated problem
- Übersichten**
- 809 Infektionen durch *Bacillus anthracis*
W. Biederbick, R. Fock, K. Güttler, C. Veit
- Review article**
- 809 Infections by *Bacillus anthracis*
- Fragen aus der Praxis**
- 815 Varizellen in der Schwangerschaft
G. Grospietsch
- 817 Gibt es eine Einteilung des Schweregrades einer restriktiven Ventilationsstörung?
U. Sommerwerck, N. Konietzko
- Leserbriefe**
- 818 Neue Indikation für Thalidomid?
H. Mensing
- 818 Der Laktat-Ischämietest: Rationelle Myopathie-Diagnostik
H.J. Koch, G. Uyanik, Chr. Raschka
- 819 Forum der Industrie**
- 821 Lehrgänge, Tagungen, Kongresse**
- 822 Im nächsten Heft**
- 823 Impressum**



Gastroskopie: Welche Befunde sind zu sehen?