

773 Zu diesem Heft

Aktuelles – kurz berichtet

- 777 *Geriatrische Patienten*
„Hände hoch“ verbessert Auswertbarkeit der Lungenaufnahmen
- 777 Modell zur Identifizierung von Tuberkulose-Kontaktpersonen
- 778 Typ-2-Diabetes: Prävention durch gesunden Lebensstil oder Metformin?
- 778 Früher klinischer Verlauf der Hepatitis C
- 779 *Non-Hodgkin-Lymphom*
Bringen monoklonale Antikörper den Durchbruch?
- 780 *Nierentransplantation*
Tacrolimus versus Ciclosporin
- 780 *Entwicklung Frühgeborener*
Ausbildungsstand und Risikoverhalten im jungen Erwachsenenalter

Serie Infektionskrankheiten

- 781 Allergien

Referiert – kommentiert

- 784 Neue Verfahren zur Leberlappen-Transplantation
Kommentar: Vermehrung von Lebertransplantaten

Editorial

- 785 Gallenwegsdiagnostik mit
Kernspintomographie –
nicht immer, aber immer öfter!
H.E. Adamek, J.F. Riemann

Editorial

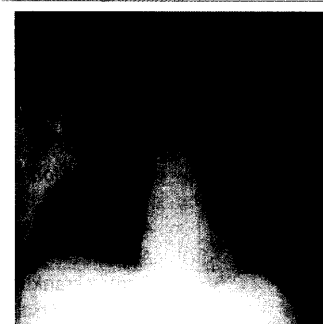
- 785 Magnetic resonance imaging of the
biliary tract – not always, but ever more
often, indicated

Originalien

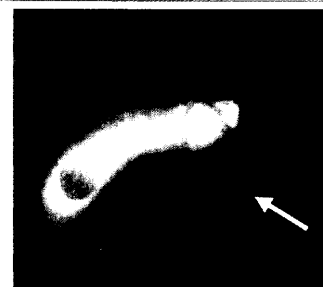- 786 Stellenwert der Magnetresonanztomographie
Cholangiographie in der rationellen
Diagnostik der Choledocholithiasis
*T. Mussack, R. Ladurner, C. Rock,
A. Trupka, M. Gross*
- 791 Aktuelle Daten zur Obduktionsfrequenz
in Deutschland
*B. Brinkmann, A. Du Chesne,
B. Venemann*

Original articles

- 786 The place of magnetic resonance
cholangiography in the effective
diagnosis of choledocholithiasis
- 791 A survey of autopsy rates in Germany



Pneumonisches Infiltrat re. Lunge



Magnetresonanztomographie-Cholangiographie: präpapilläres Konkrement