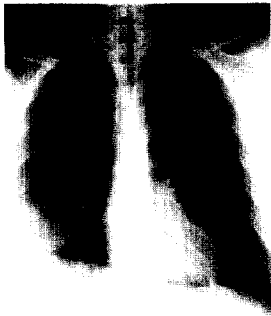


Band 43

3-2002



Legionellenpneumonie: Infiltrat des anterobasalen Segments des rechten Lungenunterlappens, an das Interlobium angrenzend. Mehr zum Thema „Bakterielle Pneumonien“ ab Seite 375



Verstärkt pigmentierte Handlinien der Patientin bei M. Addison im Rahmen des polyglandulären Autoimmunsyndroms. Lesen Sie mehr in der Kasuistik ab Seite 410

Zum Thema

Redaktion: V. Heinemann · W. Hiddemann

V. Heinemann · W. Hiddemann

Aktuelle Behandlungsstrategien beim Mammakarzinom

327

S. Braun · M. Kiechle · N. Harbeck

Mammakarzinom. Biologische Grundlagen, Klassifikation und prognostische Faktoren

329

P. Schmid · K. Possinger

Adjuvante und neoadjuvante systemische Therapie des Mammakarzinoms

341

V. Heinemann

Chemotherapie und Immuntherapie des metastasierten Mammakarzinoms

354

U. Nitz · P. Dall

Neue Therapieansätze: stammzellgestützte Hochdosischemotherapie und molekulare Strategien beim Mammakarzinom

364

Weiter- und Fortbildung

F. Bihl · A. Cerny

Bakterielle Pneumonien

375

Kasuistiken

S. Opalka · K. Lauerwald · C. Schmidt · W. Schütte

Dyspnoe, Eosinophilie und pulmonale Infiltrate bei einem 19-jährigen Drogenabhängigen

405

S. Arndt · P. Schacht · S. Bergt · J. Reinmuth · K. Millahn · M. Keysser

Gewichtsverlust, arterielle Hypotonie und schwere Hypoglykämien bei 29-jähriger Patientin mit Diabetes mellitus Typ 1

410

Leserfragen

K. Werdan

Ist ein Dekubitus immer vermeidbar?

414

Arzneimitteltherapie

A. Schalhorn

Moderne Chemotherapie beim Bronchialkarzinom

416

Klinische Studien

B. Schieffer · H. Drexler · W. Lehmacher

ACE-Hemmer bei kardialen Hochrisikopatienten. Primäranalyse der HOPE-Studie

431

Medizin aktuell

P. Stiefelhagen

Aktuelle Entwicklungen in der Pulmonologie. Bericht von der 11. Jahrestagung der European Respiratory Society in Berlin, 22.–26.09.2001

435

jetzt im netz!

www.springer.de/medizin

