

Der Allgemeinarzt

24. Jahrgang

25. Februar 2002, Heft 3

JOURNAL

AUF EIN WORT

Klaus-Dieter Scheppokat
Streitsachen zwischen Arzt und Patient 183

MELDUNGEN
Kleider machen Ärzte 186

JOURNAL
Der hippokratische Eid heute (Teil II) 188

LESERCLUB
Neues Rentenrecht - „Gelernte“ mit Nachteilen 193

KASUISTIK
Sinusitis 194

PRAXISSTUDIE
Johanniskraut-Extraktpräparate 196

FORTBILDUNG

TITELTHEMA

Fritz Meyer
Das Erysipel der Ohrmuschel 202

Fritz Meyer
Das schmerzhafteste Ohrknötchen 206

Matthias Weikert und Josef Schlömacher-Thier
Heiserkeit: Was kann der Hausarzt tun? 208

Thomas Hausen
Theophyllin bei chronischen Atemwegsinfektionen 214

P. van Cauwenberge
Allergische Rhinitis im Kindesalter 218

FORTBILDUNG
Schulterluxation: Wann sollte der Hausarzt reponieren? 224

MEIN FALL
Vom Patienten zusammengeschlagen 228

KONGRESSBERICHTE
Hochdruck und Atherosklerose 231
Antihistaminika 232
Antiphlogistika 234

REFERATE
Migräne-Langzeittherapie 240
Muskelrelaxans Tolperison 243
Fixkombination gegen Asthma 244


PRAXIS

GELBE SEITEN
Berufspolitisches Resümee für das Jahr 2001 246
Neue Bundesländer mit Nachwuchssorgen 246
Förderprogramm Allgemeinmedizin 250

BÜCHER 251

SERVICE
Archäologie-Ausstellung: Die griechische Klassik 252
Kopenhagen: Sein und Design 254

Die Wundrose am äußeren Ohr ist ohne Zweifel ein Blickbefund. Sofort ins Auge sticht die starke Rötung der Haut des Ohres und seiner Umgebung. Ohrmuschel und Ohr läppchen sind sichtbar geschwollen und von teigiger Konsistenz. Jedoch können gerade im Rezidivfall - weitergehende Ursachen vorhanden sein, die auf den ersten Blick nicht zu erkennen sind. **Seite 202**



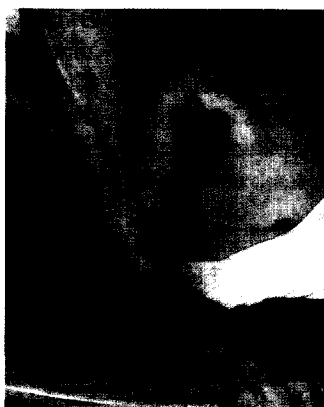© Dr. med. Meyer



© Ars Medici

Für die allergische Rhinitis hat eine Expertengruppe neue Therapie-Empfehlungen für Kinder und Jugendliche erarbeitet. Diese Leitlinien orientieren sich an den bis Mai 1999 veröffentlichten Studienergebnissen über das therapeutische Optimum beim Gros der Betroffenen. Sie legen für die einzelnen Schweregrade des Beschwerdebildes dar, welche Substanzklassen in welcher Dosierung indiziert sind. **Seite 218**

Die traumatische Schulterluxation - der Fallbericht von Dr. Blank aus Heft 19/2001 hat die Diskussion entfacht, ob vor der Reposition geröntgt werden sollte, oder ob durch ein zu langes Warten bis zur Einrenkung der Schulter nur zusätzlicher Schaden angerichtet wird. Wir sind der Frage „Wann sollte der Hausarzt reponieren?“ nachgegangen und haben dazu Expertenmeinungen eingeholt. **Seite 224**



© Dr. med. Kass

Kopenhagen ist eine der Trendsetter-Metropolen Europas. Unzählige Museen, ganze Straßenzüge mit exquisiten Schmuck-, Möbel- und Modegeschäften und imposante Neubauten dokumentieren Dänemarks glanzvollen Einzug in das 3. Jahrtausend. Ob zum Shopping, Sightseeing oder Schlemmen: eine Reise in den Norden lohnt auf jeden Fall. **Seite 254**



© Nicolai Peresi

Titelbild © practica

