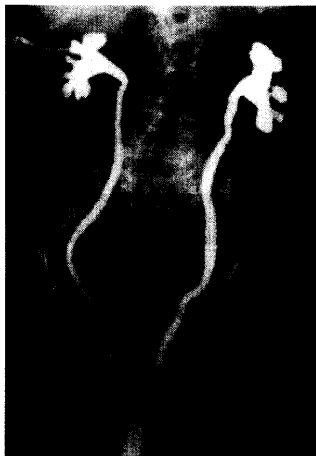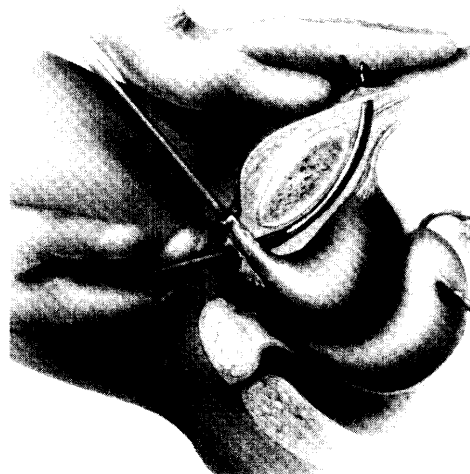




Hydronephrose aufgrund eines Scheidenblindsackvorfalls. Eine Darstellung der Operationsverfahren bei diesem Befund finden Sie ab S. 146

### Zum Thema Main Topic

- V. Briese • H. Hepp • K. Friese  
**Einführung zum Thema: Spezielle Aspekte vaginaler Operationen** 115  
Introduction to the topic: special features of vaginal operations
- V. Briese • N. Ulfig • I. Mylonas  
**Die vaginale Hysterektomie** 117  
Vaginal hysterectomy
- M. W. Beckmann • S. Krämer • M. Winkler  
**Kolpohysterektomie und Kolpokleisis – noch zeitgemäß?** 125  
Colpohysterectomy and Colpocleisis – still feasible?
- C. Köhler • M. Possover • P. Klemm • R. Tozzi • A. Schneider  
**Renaissance der Operation nach Schauta** 132  
Renaissance of the Schauta operation
- C. Dannecker • H. Hepp • A. Strauss • C. Anthuber  
**Abdominale Sakrokolpexie versus vaginale sakrospinale Fixation** 146  
Abdominal sacral colpexy versus sacrospinous ligament fixation
- C. Dannecker • H. Hepp • A. Strauss • C. Anthuber  
**Diagnostik und Therapie der Rektozele** 155  
Diagnosis and therapy in rectoceles
- E. Petri  
**Neue Entwicklung vaginaler Inkontinenzoperationen** 164  
New developments in vaginal repair of incontinence
- J. Baltzer • W. Poleska  
**Weniger Radikalität bei Operation von Vulva- und Vaginalkarzinom?** 171  
Less radical surgical procedure in therapy of vulvar and vaginal carcinoma



Technik der „Tension-free-vaginal-tape-Operation“. Lesen Sie mehr über vaginale Inkontinenzoperationen ab S. 164

