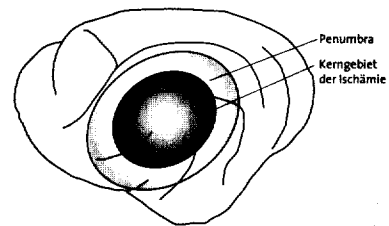


Zonen der Infarktentwicklung



© extracta

Das therapeutische Dilemma
der zerebralen Ischämie
(Artikel auf Seite 10)

Editorial

Angst – lebensnotwendige Emotion 3

Neurologie/Psychiatrie international

Morbus Parkinson

Amantadin unterdrückt
L-Dopa-induzierte Dyskinesien 5

Arteriovenöse zerebrale Fehlbildungen

Geringe Blutungsgefahr bei
Lokalisation im Grenzbereich 5

Multiple Sklerose

Kein Zusammenhang zwischen
Rückfällen und früher Invalidität 6

Therapierefraktäre Zosterneuralgie

Welchen therapeutischen Nutzen
haben Kortikosteroidinjektionen? 8

Schizophrenie

Schlechte Prognose durch späte Therapie? ... 8

Originalia/Zerebrale Ischämie

Das therapeutische Dilemma der zerebralen Ischämie

Welche Untersuchungen sind vor einer
intravenösen Thrombolyse erforderlich? 10

Originalia/Angststörungen

Das Angst-Basis-Syndrom

Ein neues Konzept zur Diagnostik
von Angststörungen 16

Prisma

Bipolare Störungen

Vorsicht beim Übergang von
Akut- zur Erhaltungstherapie 22

Angststörungen

Ein variables Beschwerdebild mit
hohen diagnostischen Anforderungen 22

Depressionen und Niedergeschlagenheit

Schwer therapierbare Begleitsymptome
der Schizophrenie 23

Vereinfachte Initialbehandlung bei Morbus Parkinson

Kontinuierliche Stimulation der Dopamin-
rezeptoren ermöglicht Monotherapie 24

Optimierung der Schizophreniebehandlung

Frühintervention – ein innovatives Feld 24

Therapie spastischer Syndrome

Den Spasmus lösen,
ohne die Parese zu demaskieren 25

Gewinn für Parkinson-Patienten im Frühstadium

COMT-Hemmer verbessert Therapie
mit Levodopa 26

Impressum 26