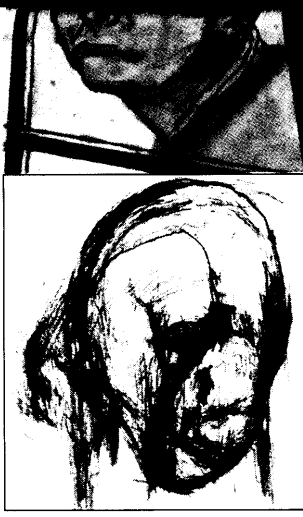



Vom exakten Ölgemälde bis zur einäugigen Bleistiftzeichnung – wie der Morbus Alzheimer seine deletäre Handschrift in der Malerei hinterlässt, kann man an sechs Selbstporträts des Malers William Uter-mohlen studieren. ▶ 15

Rauchstopp vor Lungen-Op.

OSAKA – Mindestens vier Wochen vor einem geplanten Lungen-Eingriff sollten Raucher ihr Packerl wegstecken. In einer retrospektiven Studie an 288 Operierten traten pulmonale Komplikationen bei „Current Smokers“ in 43 % auf, unter Patienten, die mindestens vier Wochen vorher das Rauchen eingestellt hatten, aber nur in 35 %.

Masashi Nakagawa et al., Chest 2001; 120: 705 – 710

Pumpschwäche bedroht Venen

HOUSTON – Bei einer Ejektionsfraktion unter 20 % steigt die Thrombosegefahr fast 40-fach, so das Ergebnis einer Fallkontrollstudie an 106 Patienten mit tiefer Beinvenenthrombose. Je schwächer das Herz, desto höher das Risiko für Venen und Lunge. Ausgewählte Patienten profitieren sehr von einer Antikoagulanzen-Prophylaxe vor der Operation.

A. A. Kn Epidem

Es. B
885/4
ZBMED

Beim Marburger Bund (mb) ist der Geduldsfaden nun endgültig gerissen: Entweder wird das Arbeitszeiturteil des Europäischen Gerichtshofs (EuGH) jetzt zügig umgesetzt oder die Klinikärzte treten in einen „Computer- und Abrechnungsstreik“. Das beschloss die 100. Hauptversammlung der Ärzte-Gewerk-

schaft. „Unser Bereitschaftsdienstmodell ist mit dem EuGH-Urteil vom 3. Oktober 2000 tot, das deutsche Arbeitszeitgesetz muss geändert werden“, mahnt der mit großer Mehrheit wiedergewählte mb-Vorsitzende Dr. Frank Ulrich Montgomery. Die Versorgung der Patienten soll nicht eingeschränkt werden. Statt

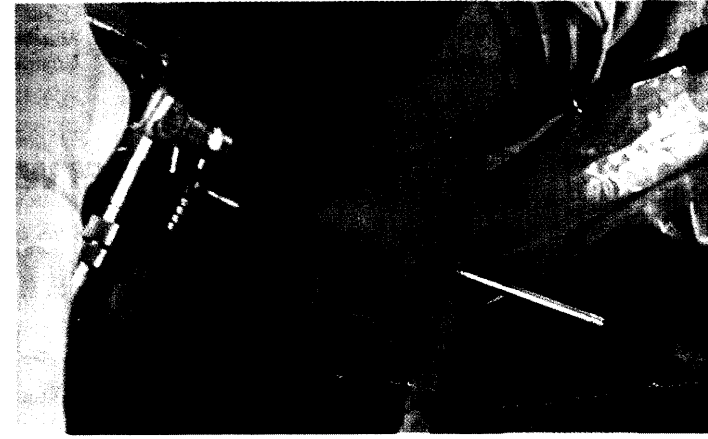
dessen sollen liegen gebliebene Abrechnungen den Geldfluss von Kassen und Privatversicherern ins Stocken bringen. Außerdem könnten die Kollegen die Kodierungsar-

beiten System Dr. M... mb zu Sie au

Zertrümmertes Fersenbein Kalkaneus von außen flicken

Offene Operation, Riesenschnitt und womöglich üble Komplikationen – so sah bisher das Schicksal zertrümmerter Fersenbeine aus. An

der Charité richtet und verschraubt man die Knochen-teile unter arthroskopischer Kontrolle ganz elegant durch winzige Löcher. ▶ 11



Für mehr Lebensqualität Bechterew-Patienten operativ aufrichten

Trotz aller Fortschritte kann eine konservative Therapie beim Morbus Bechterew bisher meist nicht verhindern, dass die Wirbelsäule steif und krumm wird. Vor allem der Verlust der Lendenlordose lässt schließlich den Kopf nach vorne sinken. Erst heißt es Hüfte überstrecken, um

den Blick vom Boden zu bekommen, später müssen auch noch die gebeugten Knie nachhelfen, will der Patient den Horizont ins Visier nehmen. In solchen Fällen kann eine operative Korrektur der Wirbelsäule die Lebensqualität der Betroffenen ganz beträchtlich steigern,

meint Dr. Heinrich Böhm von der Zentralklinik Bad Berka. Keil-Osteotomien verhelfen zu einer rückenmarkschonenden Mobilisation des „knöchernen Rohrs“. Wann eine Wirbelsäulenkorrektur mit Skalpell und Schrauben beim Bechterew im einzelnen indiziert ist auf ▶ 2

Scharfe Waffen, kalkulierter Einsatz Für Infekt gut gerüst

Warten aufs Antibiotogramm? Dazu fehlt bei der akuten Cholangitis die Zeit: Kalkuliert an die mutmaßlichen Keime rangehen, heißt hier die Devise, und angesichts der umfangreichen Empfehlungen macht es durchaus Sinn, sich in der klinischen Routine auf bestimmte Substanzen zu beschränken. Sehr genau kalkulieren muss man auch, wenn man Antibiotika bei herzkranken Patienten einsetzt. Nicht jedes Medikament nämlich verträgt sich mit der Reizleitung, betont Professor Horst Koch vom Kreiskrankenhaus Beeskow. Doch nicht nur Wirkungen, auch Resistenzen müssen bei einer antibiotischen Thera-

pie s den: Herzl unerv den wie I fast r den schw ten v unser tiolog

Home HomeA praxis. Gesun InCons Komme Kongre Politik Praxis Recht Science Therap Tipps 8 Arznei PrintAr