

125 MRT der Schulter

Christian W. A. Pfirrmann,
Jürg Hodler

145 Magnetresonanztomographie von Fehlbildungen des Herzens

Jens Bremerich, Georg Bongartz,
Peter Buser

165 Bildgebende Akutdiagnostik der zerebralen Ischämie

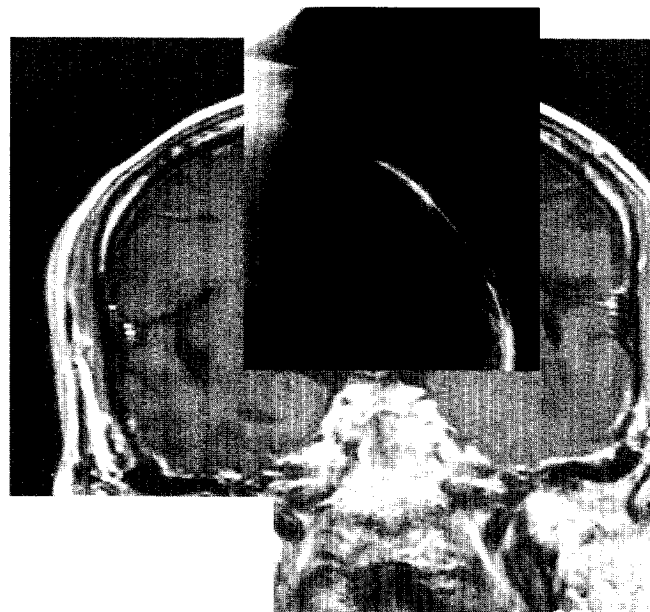
Olav Jansen

187 CT-Perfusionsbildung bei zerebraler Ischämie

Matthias König

Beiräte

- Prof. Dr. med. Gabriele Benz-Bohm, Köln
- Prof. Dr. med. Klaus Bohndorf, Augsburg
- Prof. Dr. med. Georg Bongartz, Basel
- Prof. Dr. med. Hartmut Brückmann, München
- Dr. med. Mathias Cohnen, Düsseldorf
- Priv.-Doz. Dr. med. Stefan Diederich, Münster
- Priv.-Doz. Dr. med. Volker Engelbrecht, Düsseldorf
- Prof. Dr. med. Udo Engelmann, Köln
- Prof. Dr. rer. nat. Klaus Ewen, Düsseldorf
- Prof. Dr. med. Jürgen Freyschmidt, Bremen
- Prof. Dr. med. Günter Fürst, Düsseldorf
- Prof. Dr. med. Johannes Görich, Ulm
- Dr. rer. nat. Sabine Heiland, Heidelberg
- Prof. Dr. med. Sylvia H. Heywang-Köbrunner, Halle
- Priv.-Doz. Dr. med. Jürg Hodler, Zürich
- Prof. Dr. med. Norbert Hosten, Berlin
- Dr. med. Olav Jansen, Heidelberg
- Prof. Dr. med. Thomas Kahn, Leipzig
- Prof. Dr. med. Johannes Lammer, Wien
- Dipl.-Ing. Horst Lenzen, Münster
- Priv.-Doz. Dr. med. Markus Schimpfle, Tübingen
- Dr. rer. nat. Ulrich Neitzel, Hamburg
- Prof. Dr. med. Mathias Prokop, Wien
- Prof. Dr. med. Ernst J. Rummeny, München
- A.o. Univ.-Prof. Dr. med. Cornelia Schäfer-Prokop, Wien
- Priv.-Doz. Dr. med. Ingrid Schreer, Kiel
- Priv.-Doz. Dr. med. Axel Stäbler, München
- Dr. med. Dipl.-Phys. Matthias Taupitz, Berlin
- Dr. med. Enno Trüber, Schweinfurt
- Prof. Dr. med. Detlev Uhlenbrock, Dortmund



Bildgebende Akutdiagnostik der zerebralen Ischämie

Die bildgebenden Methoden zur Diagnostik der zerebralen Ischämie werden diskutiert und ein MRT-Protokoll für das Akutereignis vorgestellt.

MRT der Schulter

Die Möglichkeiten der MRT in der Differenzierung verschiedener Beschwerdeursachen und in der Planung der operativen Therapie werden erläutert und mit anderen Verfahren verglichen.

