

INHALT

10/2001

■ Aktuelles

- Arzt und Recht: BGH stärkt PatientenrechteS. 6
 Kommentar: Nur die halbe Rente?.....S. 6
 Forschung: Dreijahresdaten zur Verteporfin-Therapie vorgelegtS. 6

■ Fachbeiträge

- Intraokulare Entzündungen und Masquerade-Syndrome
M. Zierhut, J. Bräuning, N. Stübiger, J.M. RohrbachS. 8
 Überlegungen zur Erfassung des Perfusionsdruckes.....
J. Draeger, E. Linnér, E. Rumberger.....S. 16
 Pterygium-Excision mit Mitomycin-Therapie.....D. E. MöllerS. 24

■ Interview

- Erste Erfahrungen mit der Photodynamischen Therapie
 bei Patienten mit pathologischer MyopieC. v. d. EltzS. 20

■ Produkte/Preise

- Koaxiale Saug-/Spül- und PhakoemulsifikationsgeräteS. 28

■ Dritte Welt

- Traditional Healer in AfrikaH. TrojanS. 38

■ Kontaktlinsen

- Corneal Staining beim KontaktlinsenträgerH. W. RothS. 42

■ Klinikportrait

- Augenklinik am HELIOS Klinikum AueG. GrossS. 43

STÄNDIGE RUBRIKEN

- Liebe LeserH.W. Roth.....S. 3
 Für Sie gelesen.....S. 53
 Kaleidoskop.....S. 54
 Industrie-Nachrichten.....S. 55
 Kleinanzeigen.....S. 56
 Inserentenverzeichnis.....S. 56
 Veranstaltungs-Kalender.....S. 57
 Vorschau 11/2001.....S. 58

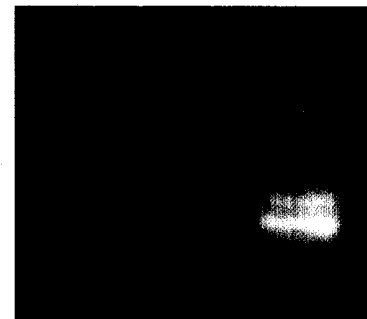
Glaukom

Intraokularer- und retinaler Gefäßdruck, gleichzeitig gemessen, können entscheidende Daten zur Glaukom-Früherkennung liefern. Möglich ist dies mit einer Variante des automatischen Selbsttonometers OCUTON-D. Was es mit dem neuen Ophthalmodynamometer auf sich hat und wie er funktioniert, lesen Sie in einem ausführlichen Beitrag ab S. 16.



Kontaktlinsen

Vor einem unkontrollierten Bezug von Kontaktlinsen über das Internet kann nicht ausdrücklich genug gewarnt werden. Oftmals werden von den Käufern die limitierten Tragezeiten von Wegwerflinsen überschritten, was zu schlimmen Folgen führen kann, beispielsweise zu einem Corneal Staining. Differentialdiagnostisch muss dabei auf Grund der subjektiven Symptomatik immer auch an ein Glaukom gedacht werden. Lesen Sie dazu unseren Beitrag auf S. 42.



Sollen aus den Versorgungswerken für Freiberufler Gelder in die öffentliche Rentenkasse transferiert werden? Unser Kommentator fürchtet ja (s. S. 6).

Titelbild

Unser Titelbild zeigt eine Chorioidale Metastase am hinteren Augenpol. Siehe dazu unseren Bericht ab S. 8. Foto: M. Zierhut, Tübingen.