

Grenzen des Innenohrgentransfers

Adenovirale Vektoren erreichen Innenohr nicht sicher nach Applikation ins Mittelohr

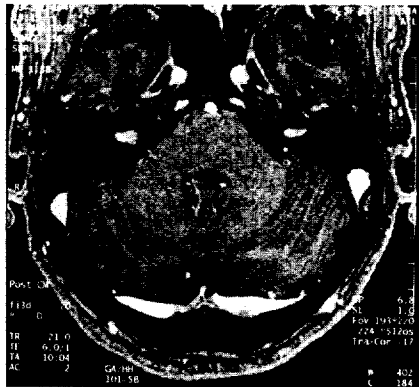
T. Stöver ... 431



Progrediente bilaterale Innenohrschwerhörigkeit

An Malignometastasen denken – Eine Falldarstellung


E. A. Ziegler ... 436



Telemedizin – Die Zukunft?

Möglichkeiten zunächst nur an großen Kliniken sinnvoll verfügbar

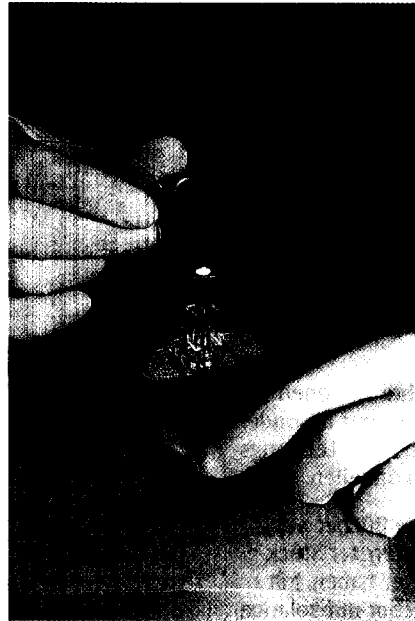
M. Fuchs ... 439



Vorteile und Risiken der Perkutan Endoskopisch kontrollierten Gastrostomie (PEG)

Ergebnisse an 660 Patienten

C. Motsch ... 449



Lebensqualität nach Therapie von Kopf-Hals-Tumoren

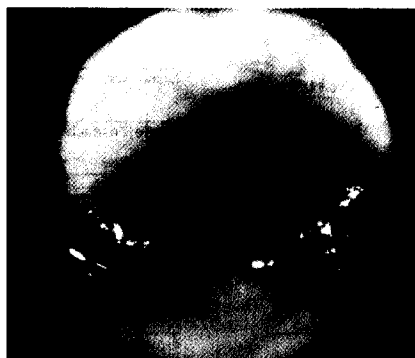In retrospektiver Befragung geben 75% der Patienten gute bis sehr gute Lebensqualität an

A. Houser ... 458

Gastroösophagealer Reflux

Manifestation im HNO-Fachgebiet – Eine Analyse von 40 Patienten

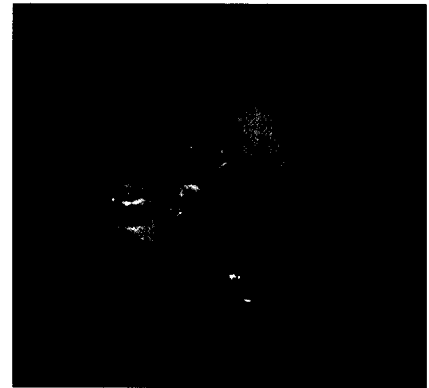W.-J. Issing ... 464



Zenkersches Divertikel endoskopisch operieren

Bessere Ergebnisse nach kompletter Schwellendurchtrennung und Schleimhautnaht

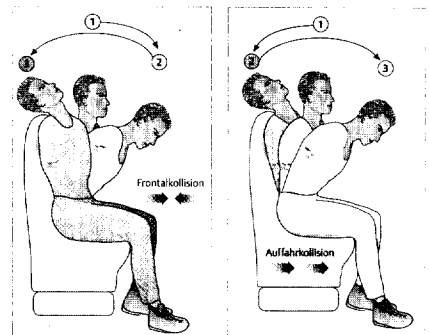
K. D. Sommer ... 470



HWS-Distorsionssyndrom nach Unfall

Dokumentation des Unfallherganges wichtig

D. Ullrich ... 478



Was meinen Sie?

Der interessante Fall Nr. 47

M. Stein ... 483

Aus der Rechtsprechung

Faszialisverletzung nach Parotiszystenoperation

A. Wienke ... 485

Fortbildung

Refluxassoziierte Erkrankungen

F. Rosanowski ... 487