

Editorial

Minimal-invasive Behandlung
bei obstruktiver BPH 3

Urologie international

Latexallergie
Sind Urologen darauf eingestellt? 6

Staging beim Prostata-Karzinom
Transrektaler Ultraschall oder eMRI? 6

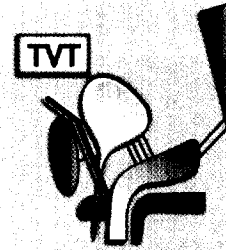
Metastasiertes Prostata-Ca
Androgensuppression auch
als Intervalltherapie möglich? 7

Kasuistik

Ungünstige Prognose
Viszerale Nierenmetastasen
eines malignen Melanoms 8

Übersicht

Update für die Praxis
Therapie der Stressinkontinenz 10



Update für die Praxis
(Artikel auf Seite 10)

Originalia

Urogenitaltuberkulose
Neues in der Epidemiologie
und Diagnostik 12

Prisma

**Neue Option in der Behandlung
nosokomialer Infektionen**
Antibiotika mit
neuartigem Wirkmechanismus 16


Stimulation des Erektionszentrums
Neue Therapieoption
bei erektiler Dysfunktion 18

Impressum 9

Erratum 16

Kurz notiert 18

extracta
urologica
fragt



Findet sich eine intraepitheliale Neoplasie Grad III
der Prostata, so sind diese Patienten am effektivsten
zu kontrollieren mittels:

1. PSA-Bestimmung,
2. Bestimmung der freien PSA,
3. Prostatapunktion?

Antwort auf Seite 15